

# Anales Oftalmológicos

■ Tomo VI Vol. IV N° 1-2-3 2013 ■ ISSN 0716-7288

■ Editorial

■ EDICIÓN ESPECIAL  
N° 1-2-3 año 2013

■ Matucana esquina  
Huérfanos

LS  
SAVAL

*Acolich*



 Unidad | **Oftalmología**  
SAVAL

## Planta Farmacéutica Saval

Tecnología de Punta

Certificada según normas  
Internacionales



GARANTÍA  
**IN✓IMA**

[www.saval.cl](http://www.saval.cl)

# CONTENIDOS

## 4.- EDITORIAL

Dr. Tomás Rojas V.

## 5.- REQUISITOS PARA PUBLICAR

## 7.- ENFERMEDADES DE LA INTERFASE VITREOMACULAR

Dr. Esteban Nauto B.

## 11.- GLAUCOMA PRIMARIO DE ANGULO CERRADO: MANEJO BASADO EN LA EVIDENCIA

Dra. Sofía Vásquez H., Dr. Rodrigo Lacroix U., Dr. Cristian Cumsille U., Dr. Andrés Contreras O.

## 18.- QUERATITIS HERPÉTICA

Dr. Daniel García A., Dr. Cristian Cumsille U., Dr. Tomás Rojas V., Dr. Javier Corvalán R.

## 23.- SÍNDROMES ENMASCARADOS

Dra. Andrea Mardones C.

## 31.- TERAPIA GÉNICA EN DISTROFIAS RETINALES HEREDITARIAS

Dr. Esteban Nauto B.

## 37.- INMIGRACIÓN: ¿QUÉ DEBE TENER PRESENTE EL OFTALMÓLOGO?

Dr. Mauricio Aguirre B., Dr. Cristián Cumsille U., Dr. Rodrigo Lacroix U.

## 42.- MATUCANA ESQUINA HUÉRFANOS, LA ESQUINA DEL CLÍNICO

Dr. Javier Corvalán R.

### **DIRECTOR**

Dr. Santiago Barrenechea Muñoz

### **EDITOR**

Dr. Javier Corvalán Rinsche

### **COMITÉ EDITORIAL**

Dr. Miguel Kottow Lang

Dr. Edgardo Sánchez Fuentes

Dr. Cristian Cumsille Ubago

Dr. Raúl Terán Arias

Dr. Rolf Raimann Saelzer

### **DISEÑO Y DIAGRAMACIÓN**

Laboratorios SAVAL

# EDITORIAL

La vida de un médico en formación es compleja, no sólo por la exigencia académica, sino también por el entorno altamente competitivo. Desde los inicios de la carrera ya sabes que el concurso de especialidades es difícil, y más aún si quieres ser oftalmólogo. Muchos recorren un largo camino como generales de zona, brindando atención profesional durante seis años en algún lugar remoto del país; otros entran directo desde la escuela de medicina. En mi caso, fue un esfuerzo de dos años llevando a cabo un sin fin de cosas para adjudicarme la beca. Aún recuerdo que fue un día de verano del 2012 cuando publicaron los resultados, la alegría que sentí cuando vi mi nombre en esa lista. De los tres hospitales disponibles para realizar la residencia, a mí me seleccionaron en el San Juan de Dios, del cual muy poco sabía en ese momento.

Al llegar al San Juan pensé... es un servicio pequeño, pero al ver la cantidad de pacientes que llegaban día a día, me di cuenta que de pequeño no tenía mucho. Muy sobrecargado de trabajo me dí cuenta que todas las habilidades que había aprendido como médico poco me servían para evaluar un ojo adecuadamente. Examinar a los pacientes era todo un desafío, considerando que al principio no logras siquiera ver con claridad las estructuras normales del globo ocular. De a poco, con mucho esfuerzo y apoyo logré empezar a desarrollar las habilidades que hoy necesito día a día en la oftalmología.

Dentro del servicio con el correr de la especialidad, comenzó una rotación inagotable por las distintas subespecialidades, todas con personajes y estilos muy particulares. Algunas muy sobrecargadas de pacientes y otras no tanto. Con una dotación de tratantes poco abundante, siendo los mismos doctores los que semana a semana sacan adelante el trabajo, compartiendo entre ellos y enseñándonos con esmero, en medio de una vorágine de pacientes. Otra historia son los policlínicos propios, en los cuales al principio pasas casi todo el tiempo presentando pacientes y pidiendo ayuda.

Algo que sin duda hizo la diferencia en la especialidad fue la posibilidad de recibir el curso de formación teórico en la sociedad chilena de oftalmología, no solamente porque te deja un muy buen piso teórico, sino porque te da la posibilidad de conocer a todos los residentes que se forman en Santiago y Valparaíso, compartir experiencias, convivir, asistir a todos los congresos y cursos que se impartieron estos tres años juntos. Además tuve la suerte de hacer grandes amigos, con los cuales espero poder trabajar en los años venideros.

Hoy después de tres años, al estar terminando la especialidad me siento privilegiado de haberme formado en la Universidad de Chile, haber compartido con gente muy especial que se encarga de formarte con calidad y consecuencia, permitiéndote participar en cuanto actividad académica o asistencial se organice, con la posibilidad de incluirte en un mundo cada vez más competitivo, de generar grandes amistades y finalmente convertirte en un buen oftalmólogo

Dr. Tomás Rojas Vargas  
Becado 3º año

# REQUISITOS PARA PUBLICACIÓN

- En los ANALES OFTALMOLÓGICOS se publicarán, en lo posible, artículos originales inéditos que se envíen y sean aceptados por el Comité Editorial.
- El objetivo de los Anales es servir de tribuna para los trabajos científicos, experiencias personales, revisiones bibliográficas, casos interesantes, mesas redondas y puestas al día para oftalmólogos generales. También para artículos de otras especialidades que tengan relación con el campo ocular.
- Los Anales Oftalmológicos serán además tribuna para publicaciones culturales, obituarios, homenajes o cualquiera otra materia que sea considerada de interés por el Comité Editorial.
- Los artículos enviados para su publicación serán estudiados por los editores quienes resolverán si estos pueden:
  - Ser publicados.
  - Ser devueltos a sus autores para revisión.
  - Ser rechazados.
- Los trabajos deben estar escritos en Word o equivalente, en disquette o CD, más 2 copias escritas en papel, material que no será devuelto.
- El título del artículo que encabezará el trabajo debe ir en letras mayúsculas.
- El nombre y apellido de los autores deberá ir debajo del título.
- El lugar de trabajo de los autores y su función deberá ir al final de la primera página a la izquierda (al pie).
- Al final del artículo debe ir el nombre y dirección del primer autor.
- Se deberán seguir las normas internacionales para publicar especialmente en lo que dice relación con el manejo de la bibliografía. Las citas bibliográficas son de exclusiva responsabilidad de los autores, no serán verificadas por los editores.
- Todo trabajo deberá ir acompañado de un resumen en español de no más de 20 líneas que permita a los lectores informarse del contenido del trabajo.

- Las fotografías, cuadros o tablas y su correspondiente leyenda deben ser remitidas digitalizadas en blanco y negro o color según corresponda. El número de la foto y su ubicación deberán ir explicitados en la fotografía y en el texto.
- En casos excepcionales, el Comité Editorial podrá admitir trabajos que no sigan con las normas internacionales para publicación, siempre que sean considerados de especial interés.

La correspondencia debe ser dirigida a:  
Anales Oftalmológicos Casilla 75-D  
o a [analesoftalmologicos@saval.cl](mailto:analesoftalmologicos@saval.cl)  
Santiago – Chile

*Reservados todos los derechos. Se prohíbe la reproducción total o parcial en forma alguna de los artículos contenidos en este número, sin autorización por escrito del titular del Copyright. (Laboratorios SAVAL S.A.) ISSN 0716-7288.*

# ENFERMEDADES DE LA INTERFASE VITREOMACULAR

Dr. Esteban Nauto B.<sup>1</sup>

## RESUMEN

*En las últimas dos décadas, el papel de la adhesión vitreomacular en patologías como el síndrome de tracción vítreo macular, membrana epiretinal (MER) y el agujero macular, se reconoce cada vez más. Anomalías de la interfaz vitreoretiniana pueden contribuir a patologías retinales como la retinopatía diabética, el edema macular diabético y la degeneración macular relacionada con la edad (DMRE). Los ojos con los trastornos relacionados con la adherencia vitreomacular pueden experimentar un rápido deterioro de la visión y la función si no se maneja de manera oportuna y eficaz. La única opción de tratamiento disponible actualmente es la vitrectomía. Las alternativas terapéuticas farmacológicas han avanzado en la última década, y la estrategia actual de “espera vigilante” hasta que los síntomas empeoran puede no ser aceptable en el futuro. Este artículo revisa los trastornos de interfaz vitreomacular, y explora la evidencia de agentes experimentales que potencialmente pueden tratar estas condiciones.*

## INTRODUCCIÓN

El rol del vítreo en las alteraciones de la interfase vitreomacular está bien documentado, éste tiene la capacidad de separar la retina ejerciendo fuerzas traccionales, induciendo la formación de agujeros o desgarros<sup>1</sup>.

El vítreo participa en la patogénesis de la tracción vítreo macular (tvm), agujeros maculares, edema macular, retinopatía proliferativa, oclusión venosa de la retina y la degeneración macular asociada a la edad exudativa<sup>2</sup>.

La vitrectomía quirúrgica ha sido desarrollada para superar las condiciones patológicas relacionadas con el cuerpo vítreo y la retina

siendo de uso generalizado en centros especializados, sin embargo no está exenta de complicaciones. Por lo tanto, la cirugía se utiliza únicamente como una intervención cuando los pacientes tienen o están en riesgo de perturbación grave de la visión y/o ceguera central. Sin embargo, esto significa que muchos pacientes son sometidos a un período de “espera vigilante”.

El objetivo de esta revisión es resumir los conocimientos actuales sobre los trastornos relacionados con la interfaz vitreomacular con foco en la adhesión vitreomacular y el agujero macular.

1.- Residente 2º año Oftalmología Hospital San Juan De Dios

## ANATOMÍA Y FISIOLÓGÍA DEL VÍTREO Y LA INTERFAZ VITREORRETINIANA

El gel vítreo es una matriz extracelular transparente que llena la cavidad detrás del cristalino. Ocupa un volumen promedio de 4,4 ml en la edad adulta. Es una matriz de gel altamente hidratado prácticamente acelular, compuesto de aproximadamente 99% de agua. La naturaleza transparente del vítreo hace que sea difícil estudiar su estructura y anatomía<sup>3</sup>.

La estructura de gel es mantenida por una red diluida de fibrillas de colágeno, no ramificadas delgadas que se mezclan en la composición, que comprende colágeno de los tipos II, V/XI y IX en una proporción molar de 75:10:15, respectivamente. Los espacios entre estas fibrillas de colágeno están llenos en su mayoría por los glicosaminoglicanos, principalmente de ácido hialurónico. La interfaz vitreorretiniana es una lámina adhesiva que facilita la conexión de la parte posterior de la corteza vítreo del cuerpo vítreo a la membrana limitante interna de la retina (MLI)<sup>4</sup>.

## FISIOPATOLOGÍA

El humor vítreo está firmemente unido en la base del vítreo, disco óptico, mácula y vasos sanguíneos de la retina. A partir de la 4ª década de vida, el cuerpo vítreo disminuye su volumen con un incremento del líquido generando verdaderas lagunas, este proceso se denomina sinéresis vítrea. Con el envejecimiento hay un debilitamiento de la adherencia entre la corteza del vítreo posterior y la MLI con posterior paso de líquido al espacio retrocortical generando el Desprendimiento del Vítreo Posterior (DVP). Este DVP puede convertirse en patológico si la licuefacción no se acompaña del debilitamiento de la interfaz vitreorretinal generando un DVP incompleto o parcial. Cuando el área de fijación restante se encuentra en la mácula se denomina adherencia vitreomacular (AVM). Si existe tracción tangencial y AP sobre la mácula puede generar edema macular, agujero macular, pliegues o membrana epirretinal.

## MEMBRANA EPIRETINAL

Se caracteriza por ser inicialmente asintomático, posteriormente presenta metamorfopsias, disminución de la agudeza visual, macropsia y diplopia monocular. Dentro de los signos se aprecia brillo celofánico, edema macular, pliegues retinianos, pseudoagujero macular y agujero lamelar según el tipo de tracción. Gass los clasificó en grado 0: maculopatía en celofán sin distorsión de la retina, grado 1: pliegues de la MLI, grado 2: pucker macular.<sup>5</sup>

El manejo es con observación y vitrectomía.

## SÍNDROME DE TRACCIÓN VITREOMACULAR

Se origina de DVP anómalos. Se presenta con metamorfopsias, disminución de la agudeza visual, micropsia, ftopias y escotoma central. Dentro de los signos se manifiesta con un DVP parcial, AVM, edema macular y agujero macular. Según la clasificación del International Vitreomacular Traction Study Group (IVTS)<sup>6</sup>, mediante el uso de OCT se puede dividir en:

- a) AVM amplio con unión > 1500 micras y sin cambios detectables en contorno foveal.
- b) TVM focal con unión ≤ 1500 micras y distorsión de la superficie de la fovea.
- c) TVM focal con cambios quísticos en la fovea.

El Manejo es con observación, vitrectomía y vitreolisis farmacológica en casos seleccionados

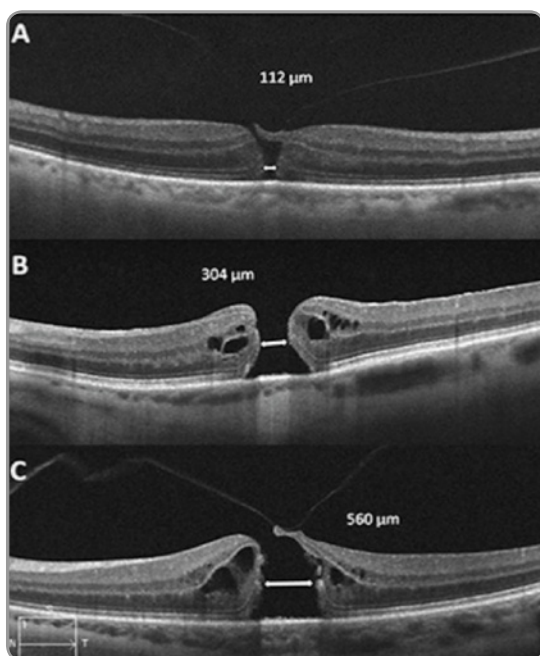
## AGUJERO MACULAR

Se presenta principalmente en mujeres mayores a los 65 años con metamorfopsia, pérdida de agudeza visual, escotoma central, la consulta es tardía y la presentación bilateral se da en un 10%. En el fondo de ojo se aprecia un defecto foveolar de espesor completo con edema intrarretiniano en los márgenes del defecto. Tiene un test de Watzke Allen(+), ayudan al diagnóstico la Angiografía con fluoresceína y el OCT.

La clasificación de Gass los divide en 4 estadios. Estadio 1: desprendimiento foveolar, amenaza de agujero macular. Estadio 2: agujero macular en formación. Estadio 3: agujero macular de espesor total con separación vitreofoveolar. Estadio 4:



agujero macular con desprendimiento posterior del vítreo<sup>8</sup>.



Según OCT:

Estadío 1A: formación de quiste incipiente que ocupa porción interna del tejido foveal.

Estadío 1B: agujero inminente, aumento del espacio quístico hacia las capas externas.

Estadío 2: apertura excéntrica del techo del agujero y presencia de un opérculo. Espacios quísticos en los borde del agujero.

Estadío 3: espesor total. Diámetro mayor de 400 micras. Separación del vítreo posterior a nivel foveal.

Estadío 4: espesor total, separación completa del vítreo a nivel del polo posterior incluyendo la cabeza del nervio óptico (anillo de Weiss visible).

Según el IVTS, el agujero de espesor completo se subclasifica en:

A) Pequeño, tamaño de abertura  $\leq 250 \mu\text{m}$ . La unión del vítreosuprayacente.

B) Medio, tamaño de abertura  $> 250 \mu\text{m}$  y  $\leq 400 \mu\text{m}$ . No hay asociación con unión vítrea.

C) Grande, tamaño de abertura  $> 400 \mu\text{m}$ . Unión

vítrea persistente en el borde del agujero

El manejo es con observación, vitrectomía y vitreolisis farmacológica.

### VITREOLISIS FARMACOLÓGICA

Debido a que la vitrectomía no está exenta de complicaciones, se han buscado opciones de tratamiento farmacológico mínimamente invasivas y menos traumáticas. Es así como hay estudios con agentes que producen una vitreolisis como la Hialuronidasa y la Ocriplasma. Esta última fue aprobada por la FDA en el año 2012 y por la Comisión Europea en el 2013. Es producida a partir de una levadura (*Pichia Pastoris*) por tecnología recombinante. Produce una separación del vítreo de la MLI con una licuefacción y DVP. El estudio Mi VI TRUST comparo una inyección intravítrea de 125 ug con placebo. Este estudio demuestra que sirve principalmente para AVM  $\leq 1500 \mu\text{m}$  y agujeros maculares pequeños  $\leq 400 \mu\text{m}$  sin membrana epirretinal. Dentro de los efectos adversos los pacientes presentan fopsias, discromatopsias, fosfenos, miodesopsias, hemorragia vítrea y desgarros retinales<sup>9</sup>.

### CONCLUSIONES Y DISCUSIÓN

Ocriplasma se integra al arsenal terapéutico para pacientes con Tracción Vitreo Macular focal y Agujero macular de espesor completo de pequeño tamaño y sin MER. Asociaciones con Retinopatía Diabética y DMRE no se han estudiado completamente.

Todavía quedan muchas preguntas:

¿Se podrán repetir o aumentar las dosis?

¿Se podrá usar junto a los Anti-VEGF en los cuales la AVM juega un rol importante?

¿Podrá usarse como complemento a la cirugía en el preoperatorio?

## BIBLIOGRAFÍA

---

1. Johnson MW. Posterior vitreous detachment: evolution and complications of its early stages. *Am. J. Ophthalmol.* 149(3):371–382 (2010).
2. Krebs I, Brannath W, Glittenberg C, Zeiler F, Sebag J, Binder S. Posterior vitreomacular adhesion: a potential risk factor for exudative age-related macular degeneration? *Am. J. Ophthalmol.* 144(5):741–746 (2007).
3. Bishop PN. Structural macromolecules and supramolecular organization of the vitreous gel. *Prog. Retin. Eye Res.* 19(3):323–344 (2000).
4. Sebag J. Anatomy and pathology of the vitreo-retinal interface. *Eye* 1992; 6:541-552.
5. Gass JDM: Stereoscopic atlas of macular diseases: diagnosis and treatment. St. Louis 1987. The CV Mosby CO
6. Duker JS, Kaiser PK, Binder S, et al. The International Vitreomacular Traction Study Group classification of vitreomacular adhesion, traction, and macular hole. *Ophthalmology.* 2013;120:2611-2619.
7. Ezra E. Idiopathic full thickness macular hole: natural history and pathogenesis. *Br. J. Ophthalmol.* 85(1):102–108 (2001).
8. Gass JDM. Reappraisal of biomicroscópic classification of stages of development of a macular hole. *Am J Ophthalmol,* 1995; 119:752-9.
9. Stalmans P1, Benz MS, Gandorfer A, Kampik A, Girach A, Pakola S, Haller JA; MIVI-TRUST Study Group. Enzymatic vitreolysis with ocriplasmin for vitreomacular traction and macular holes. *N Engl J Med.* 2012 Aug 16;367(7):606-15.

# GLAUCOMA PRIMARIO DE ANGULO CERRADO: MANEJO BASADO EN LA EVIDENCIA

Dra. Sofía Vásquez<sup>1</sup>, Dr. Rodrigo Lacroix U.<sup>2</sup>,  
Dr. Cristian Cumsille U.<sup>2</sup>, Dr. Andrés Contreras<sup>3</sup>

## RESUMEN

*Un cuarto de los glaucomas primarios corresponden a ángulo cerrado, con un 25% de desarrollo de ceguera. La clasificación actual los divide en sospecha de cierre angular, cierre angular primario (CAP), glaucoma primario de ángulo cerrado (GPAC) y cierre angular agudo. La frecuencia de éstos varía dependiendo de la raza y/o etnia, siendo mayor en asiáticos. En Chile la prevalencia exacta se desconoce. El tratamiento de la sospecha de CAP está actualmente en discusión, tradicionalmente se ha ofrecido la iridotomía periférica láser (IPL) bilateral, sin embargo, están en curso grandes ensayos clínicos que cuestionan su utilidad versus la observación. En cuanto el CAP, el tratamiento más aceptado continúa siendo la IPL, agregándose en el caso del GPAC los fármacos tópicos y la Trabeculectomía. Actualmente se sabe que la facoemulsificación más implante de lente intraocular (LIO) tiene efectos positivos en la apertura de la cámara anterior y en la reducción de presión intraocular (PIO). Múltiples estudios han intentado emplearla como procedimiento primario en pacientes con GPAC y catarata comparándola con la Trabeculectomía con mitomicina C, destacando su baja tasa de complicaciones postoperatorias y el impacto en la agudeza visual, con control de PIO sin diferencias significativas. Incluso se ha propuesto la facoemulsificación como tratamiento en pacientes con cristalino claro. Respecto al cierre angular agudo, si bien existe consenso en que debe realizar IPL bilateral junto al tratamiento médico, nueva evidencia apunta al empleo de facoemulsificación más implante de LIO entre 1 a 2 semanas, con éxito en control de PIO a los 2 años que bordea el 90% versus IPL con un 60%.*

- 1.- Residente primer año Oftalmología, Universidad de Chile, Hospital San Juan de Dios
- 2.- Oftalmólogo. Hospital San Juan de Dios
- 3.- Residente primer año Oftalmología, Universidad de los Andes

## INTRODUCCIÓN

El glaucoma primario de ángulo cerrado (GPAC) corresponde a un cuarto de los glaucomas primarios. De éstos hasta uno de cada 4 pacientes puede llegar a la ceguera. Se sabe que desde la sospecha de cierre angular hasta el desarrollo de GPAC existe un mecanismo fisiopatológico continuo lógico, sin embargo, se desconoce el tiempo de evolución o los factores predictores de su progresión como también al temido cierre angular agudo. Es por esta razón que actualmente se están proponiendo nuevos tratamientos a los ya tradicionalmente aceptados, como por ejemplo, la realización de cirugía de catarata o incluso extracción de cristalino claro para ampliar el ángulo iridocorneal. En esta revisión se busca presentar los avances en este campo a través de las publicaciones científicas con mayor impacto en los últimos 10 años.

## CLASIFICACIÓN

La clasificación de Foster et. al. clasifica este conjunto de patologías en tres cuadros distintos. La sospecha del cierre angular se define como el contacto aposicional entre el iris periférico y el trabéculo en 270°, en ausencia de sinequias anteriores periféricas (SAP) ni alza de la presión intraocular (PIO). El cierre angular primario (CAP) corresponde a un ángulo ocluíble, con alza de PIO o SAP, y sin daño en el disco óptico ni en el campo visual. Por último, se define como glaucoma primario de ángulo cerrado (GPAC) la presencia del mismo cuadro anterior, más evidencia de glaucoma en la papila o en la campimetría. Esta clasificación es hoy en día la más aceptada, en tanto define los diversos cuadros con implicancias pronósticas y terapéuticas. El cierre angular

agudo puede devenir de cualquiera de los escenarios descritos, manifestándose como dolor ocular, cefalea, edema corneal, baja agudeza visual, congestión vascular y semi midriasis arrefléctica en contexto de un ángulo cerrado<sup>1</sup>.

## ETIOPATOGENIA

El cierre angular se produce por un contacto iridotrabecular repetido y/o prolongado que lleva a una falla del drenaje del humor acuoso con permisividad a formación de SAP. Otros factores estudiados son el bloqueo pupilar (uno de los mecanismos más frecuentemente involucrados en la etiopatogenia), la longitud axial, el diámetro corneal, el volumen del iris, la inserción del ángulo, el tamaño del cuerpo ciliar y su posición y el grosor del cristalino<sup>2</sup>.

## EPIDEMIOLOGÍA

Estudios a nivel poblacional han demostrado que la frecuencia del CAP es fuertemente dependiente de la raza y de la etnia: en población blanca, el CAP se encuentra entre un 0,1 a un 0,6%; en raza negra entre un 0,1 a un 0,2%; en el este asiático, un 0,4 a un 1,4% y en ciertos grupos étnicos sudafricanos se ha encontrado hasta un 2,3%. La prevalencia más alta se ha descrito en población esquimal, desde un 2,1 hasta un 5%. Frecuentemente, es un cuadro bilateral, que toma la forma más común como CAP<sup>2,3</sup>. En la literatura chilena sólo se encuentra disponible un estudio realizado en la comuna de Florida, VIII región. Se estudiaron 777 ojos en pacientes mayores de 40 años, efectuándose gonioscopia y medición de la PIO. Se observó que el 91,8% presentaba PIO entre 10 y 20 mmHg, un 4,63% entre 21 y 25 mm Hg, y un 3,6% desde 26 mm

Hg. De los ojos hipertensos, se observó 4 ojos con CAP (0,51% de la muestra total) y 24 con ángulo abierto<sup>4</sup>. Este estudio refleja que al menos en Chile el cuadro no es tan relevante como en otras latitudes del mundo en relación a la presencia del glaucoma primario de ángulo abierto.

## MANEJO DE LA SOSPECHA DEL CIERRE ANGULAR PRIMARIO

Existe escasa literatura que guíe el manejo con una evidencia consistente. Ciertos estudios señalaron que de los pacientes con sospecha de cierre angular primario, evolucionan a un cierre angular agudo entre un 6 a un 10%, o a un CAP o un GPAA entre un 17 a un 35%<sup>2</sup>. Por esta razón es que clásicamente se ha aceptado realizar iridotomía bilateral para prevenir estas complicaciones.

Thomas et al. siguió por 5 años a un grupo de 50 pacientes con sospecha de CAP y un grupo control sano de 110 en la India. Se observó que en el primer grupo un 22% progresó a CAP (RR 24) versus 0,9% en el segundo. No se registró GPAC ni cierre angular agudo. Un paciente cursó con catarata, donde luego de la facoéresis se abstuvo apertura del ángulo. No se encontraron factores biométricos significativos que influyeran en la adquisición de CAP o GPAC. El único factor de progresión fue la presencia de sospecha de CAP. Los autores pusieron en duda la precaución al menos en el corto plazo con la aplicación de iridotomía bilateral y proponen considerar la tasa de cirugía de catarata a nivel local dado que ésta provocaría la apertura angular<sup>5</sup>. Probablemente, estudios de más años de seguimiento orienten al respecto.

La iridotomía es un procedimiento bien tolerado y por lo general seguro. Sin embargo, presenta riesgos asociados tales como la

alza de la PIO, descompensación corneal endotelial, iritis, hifema, sinequias posteriores o desarrollo de catarata. Por esta razón en países con alta prevalencia de sospecha de cierre angular primario se ha propuesto posponer la aplicación a todos los pacientes con este diagnóstico dado que aumentaría cuantitativamente la tasa de complicaciones<sup>2</sup>. En Chile sólo hay un estudio epidemiológico al respecto, por lo que sólo nos basamos en la experiencia clínica y en las estadísticas internacionales.

Para la salud pública de China, el cierre angular sí es un problema, dado que la prevalencia de cierre angular agudo en población general corresponde al 1,5% anual. Por esta razón el año 2008 se inició un estudio multicéntrico en China en colaboración con el centro oftalmológico de Zhongshan y Moorfield Eye Hospital, llamado "The Zhongshan Angle Closure Prevention Trial (ZAAP), que pretende demostrar que la iridotomía láser previene el CAP en pacientes con sospecha de CAP mayores de 50 años. Se trata de un estudio prospectivo, randomizado, controlado y no enmascarado, donde se realizó un screening de 11.000 habitantes chinos de entre 50 a 70 años. Se incluyó 890 pacientes con ángulos estrechos sin evidencia de CAP. Se realizó iridotomía argón y luego Nd:YAG láser en un ojo randomizado, siguiéndose durante 36 meses luego del procedimiento<sup>6</sup>. Se midió como outcome primario PIO, SAP y hallazgos papilares. Los secundarios fueron la biomicroscopía especular, el desarrollo de catarata y el OCT de cámara anterior. Se han publicado al menos dos resultados de este estudio<sup>7,8</sup>, de los cuales uno demuestra que a las dos semanas de efectuar la iridotomía se observa un incremento significativo del ángulo iridocorneal, demostrado tanto con gonioscopía y OCT de cámara anterior, efecto

que se reduce en un 1,2<sup>a</sup> de ángulo en ojos con iridotomía versus el 1,6<sup>a</sup> en ojos sin el procedimiento. La profundidad de cámara disminuyó significativamente en ambos ojos a los 18 meses. Se cree que uno de los factores de reducción del ángulo podría ser el desarrollo de catarata. Sin duda, el ZAAP es uno de los estudios más promisorios en cuanto a la evidencia en el manejo de la sospecha de cierre angular, sin embargo, se debe considerar la epidemiología local antes de aplicar la experiencia extranjera.

#### MANEJO DEL CIERRE ANGULAR PRIMARIO Y GLAUCOMA PRIMARIO DE ÁNGULO CERRADO

El objetivo del tratamiento es evitar la progresión de CAP a GPAC y evitar el daño progresivo del disco óptico en el GPAC<sup>2</sup>. En el año 2006 se realizó el tercer consenso sobre CAP y GPAC, definiendo tres puntos básicos. Entre éstos, el manejo quirúrgico del GPAC, el tratamiento láser y médico del GPAC y el manejo del cierre angular agudo<sup>9</sup>. Se aceptó la iridotomía periférica láser (IPL) como el tratamiento de ambos cuadros, sin evidencia para efectuarlo de forma quirúrgica. La trabeculectomía se recomendó para casos en que no se encuentre respuesta a IPL tanto para GPAC como para CAP. En aquel entonces no existía evidencia suficiente sobre quienes se verían beneficiados con la cirugía de catarata, reduciéndose ésta a los pacientes con menos de 180° de SAP, con daño en el nervio óptico o en el campo visual leve o que no tengan tratamiento máximo tolerado. Mucho menos se recomendó la facoemulsificación en pacientes sin catarata. El año 2006 R.S. Cochrane desestimó la evidencia en relación a la cirugía de catarata en el GPAC. Sin embargo, actualmente hay

múltiples estudios que demuestran la apertura del ángulo tras la facoemulsificación con implante de lente intraocular, con amplitud de la cámara anterior, proponiéndose como procedimiento primario incluso en el cierre angular agudo<sup>2</sup>.

En California un estudio prospectivo de 63 ojos con cataratas, de ellos 26 con ángulo estrecho definido como Shaffer 2 o menos en 3 o más cuadrantes. Se realizó facoemulsificación más implante de lente intraocular, previo OCT y medición de PIO que se repitió en el postoperatorio. Se observó una reducción significativa de la PIO en ambos grupos, mayor en los ángulos estrechos, la cual fue proporcional a la apertura del ángulo (también significativa)<sup>10</sup>.

Lam et al. comparó la trabeculectomía con mitomicina C versus la facoemulsificación en pacientes con GPAC mal controlados con medicamentos sin catarata. El seguimiento a dos años no mostró diferencias significativas en cuanto a la necesidad posterior de medicamentos, la reducción de la PIO o en el deterioro de la AV. Sin embargo, hubo más complicaciones en el grupo de trabeculectomía en relación al procedimiento en sí mismo y al desarrollo posterior de cataratas que requirieron cirugía<sup>11</sup>. Por esta razón, los autores proponen la facoemulsificación como tratamiento seguro en pacientes con GPAC de mal control, sin embargo, se debe considerar que la tasa de complicaciones quirúrgicas fue mayor de lo descrito en la literatura y debe compararse con la realidad local y la experiencia del cirujano.

“The effectiveness of early lens extraction with intraocular lens implantation for the treatment of primary angle-closure glaucoma”(EAGLE) corresponde a un estudio de seguimiento de 200 pacientes con tratamiento tradicional

(iridotomía más hipotensores oculares) versus 200 pacientes con facoemulsificación e implante de LIO en ojos sin catarata con un seguimiento a 3 años, midiendo como outcome primarios el efecto en la PIO y en la calidad de vida del paciente<sup>12</sup>. Es el estudio más promisorio a la fecha en relación a la facoemulsificación de cristalino claro en GPAC dado el elevado número de pacientes ingresados. Hasta el momento, aún se está en espera de la publicación de resultados.

exactitud la frecuencia de la sospecha de CAP, CAP o GPAC en nuestro país ni tampoco la progresión en pacientes chilenos, por lo que sería importante considerar realizar estos estudios para evaluar la aplicación clínica de los tratamientos nuevos descritos.

#### MANEJO DEL CIERRE ANGULAR AGUDO

En el año 2006 el consenso de CAP y GPAC propuso inicio de tratamiento médico de inmediato sin postergación de IPL, con efectividad ampliamente demostrada. La tendencia actualmente es a validar la cirugía de catarata también en pacientes con cierre angular agudo<sup>12</sup>. Lam et al el año 2008 demostró que existe un mejor control de la PIO a los 18 meses en pacientes operados de catarata previa IPL que la IPL por sí sola. Recientemente, Husain et al propuso facoemulsificación más implante de lente intraocular 1 semana luego de la realización de la iridotomía, evidenciando un 89,5% de control de PIO a los 24 meses en los operados versus un 61,1% en la IPL aislada. No se observó diferencias significativas en el recuento de células endoteliales<sup>13</sup>.

#### CONCLUSIONES

Aún falta evidencia para unificar criterios de tratamiento: dentro de los próximos años se espera contar con el resultado de ZAAP y de EAGLE, ambos son los estudios más numerosos de los últimos diez años en relación al GPAC. Sin embargo, estos resultados siempre deben interpretarse y aplicarse de acuerdo a la realidad local. Aún no conocemos con

## BIBLIOGRAFÍA

---

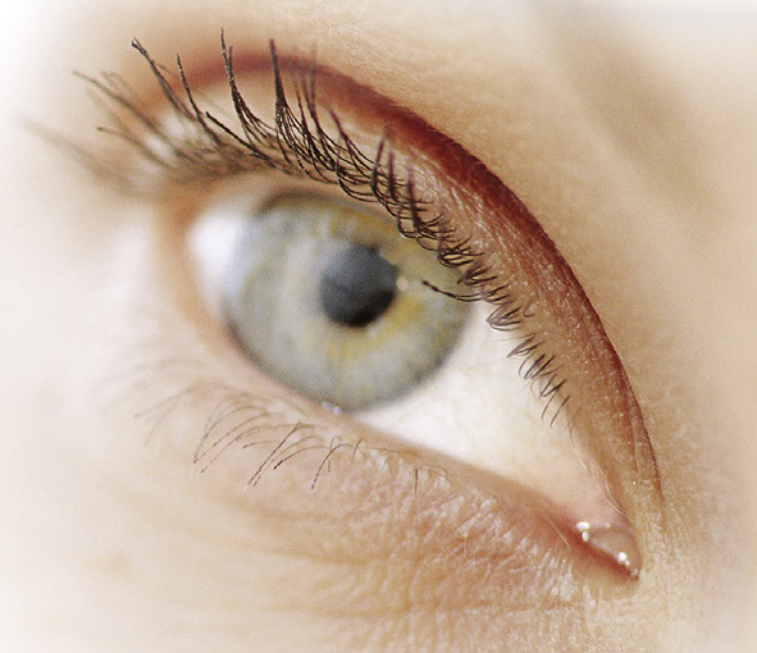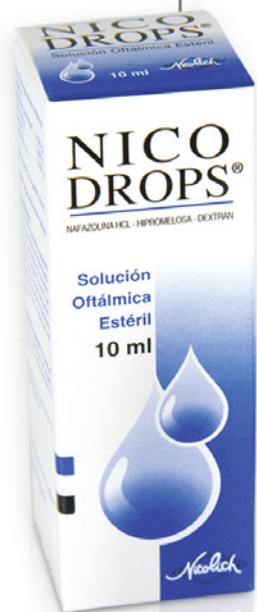1. Foster PJ, Buhrmann R, Quigley HA, Johnson GJ. The definition and classification of glaucoma in prevalence surveys. *Br J Ophthalmol*. 2002 feb;86(2):238–42
2. Matthew E. Emanuel, Richard K. Parrish II, and Steven J. Gedde. Evidence-based management of primary angle closure glaucoma. *Current opinion in ophthalmology*. (Mar 2014) Vol 25;2.
3. AAO. Glaucoma. BCSC section 10 (2011-2012). Pag 87.
4. Chávez J, González J, González M, Marin R, González I, Montecinos MI. Frecuencia y clasificación del glaucoma en la comuna de Florida VIII Región. *ArchChiloftal* 1997; 54 (2); 15-19.
5. Thomas R, George R, Parikh R, Jacob A. Five year risk of progression of primary angle closure: a population based study. *Br J Ophthalmol* 2003; 87: 450-454
6. <http://www.controlled-trials.com/ISRCTN45213099>
7. Congdon N, Yan X, Friedman DS, Foster PJ, van den Berg TJ, Peng M, Gangwani R, He M. Symptoms and Retinal Straylight after Laser Peripheral Iridotomy. *Ophthalmology*. 2012 Jul;119(7):1375-82
8. Jiang Y, Chang DS, Zhu H, Khawaja AP, Aung T, Huang S, Chen Q, Munoz B, Grossi CM, He M, Friedman DS, Foster PJ. Changes of Angle Configuration in Primary Angle-Closure Suspects. *Ophthalmology*. 2014 Sep;121(9):1699-705
9. Robert N, Friedman D. Angle Closure and Angle Closure Glaucoma. Kugler Publications, The Hague, The Neerthenlands (2006)
10. GuofuHuang MD, PhD; Eduardo González, MD; Pai-HueiPeng, MD. Anterior Chamber Depth, Iridocorneal Angle Width, and Intraocular Pressure after a Phacoemulsification. *Arch. Ophthalmol*. 2011; 129 (10): 1283-1290.
11. Tham CC1, Kwong YY, Baig N, Leung DY, Li FC, Lam DS. Phacoemulsification versus trabeculectomy in medically uncontrolled chronic angle-closure glaucoma without cataract. *Jan*;120(1):62-7. doi: 10.1016/j.ophtha.2012.07.021. Epub 2012 Sep 15.
12. Azuara-Blanco A, Burr JM, Cochran C, et al. The effectiveness of early lens extraction with intraocular lens implantation for the treatment of primary angleclosure glaucoma (EAGLE): study protocol for a randomized controlled trial. *Trials* 2011; 12:133.
13. Lam DS, Leung DY, Tham CC, et al. Randomized trial of early phacoemulsification versus peripheral iridotomy to prevent intraocular pressure rise after acute primary angle closure. *Ophthalmology* 2008; 115:1134–1140.
14. Husain R, Gazzard G, Aung T, et al. Initial management of acute primary angle closure: a randomized trial comparing phacoemulsification with laser peripheral iridotomy. *Ophthalmology* 2012; 119:2274–2281.



# NICO DROPS®

NAFAZOLINA HCL - HIPROMELOSA - DEXTRAN

Desconggestiona  
Preserva  
Lubrica



Planta Farmacéutica Saval

Tecnología de Punta

Certificada según

normas Internacionales



GARANTÍA  
INVIMA

Información completa para prescribir disponible para el cuerpo médico en [www.saval.cl](http://www.saval.cl) y/o a través de su representante médico.  
Material promocional exclusivo para médicos y químicos farmacéuticos.

Unidad | **Oftalmología**

■ [www.saval.cl](http://www.saval.cl)

Fabricado y distribuido por  
Laboratorios Saval S.A.



# QUERATITIS HERPÉTICA

Daniel García A., Cristian Cumsille U., Tomás Rojas V., Javier Corvalán R.

## RESUMEN

*La queratitis (infección e inflamación de la córnea) causada por el virus herpes simple (VHS) es una de las principales causas de ceguera por cicatrización y opacidad de la córnea en todo el mundo<sup>1</sup>. La fisiopatología de la enfermedad corneal por VHS es compleja e implica tres componentes: la infección activa en sí misma, la inflamación causada por esta última, y la reacción inmune a la infección ocurrida. Existen 4 categorías de queratitis por VHS: la queratitis infecciosa epitelial, la queratitis estromal, la endotelitis y la queratopatía neurotrófica. El tratamiento de la queratitis epitelial es el uso de antivirales hasta la resolución del compromiso epitelial. El tratamiento estándar de queratitis estromal es la combinación de antivirales con corticoides tópicos. La endotelitis se trata en forma similar al compromiso estromal, destacando la necesidad de antivirales orales<sup>15</sup>.*

## INTRODUCCIÓN

La queratitis (infección e inflamación de la córnea) causada por el virus del herpes simple (VHS) es una de las principales causas de ceguera por cicatrización y opacidad de la córnea en todo el mundo<sup>1</sup>. Las queratitis por VHS se presentan típicamente como una infección de la capa superficial de la córnea, con lesiones puntiformes o ramificaciones difusas (dendritas) del epitelio que normalmente no implica el estroma. La aplicación de gotas de glucocorticoides tópicos para el ojo infectado (sin uso de medicación antiviral concomitante) puede agravar la infección y dar lugar al compromiso de estructuras más profundas de la córnea con amenaza de la visión<sup>2</sup>.

## PATOGENIA

VHS-1 es responsable de la mayoría de infecciones orales, labiales y oculares, mientras que el VHS-2 de genitales, aunque hay una

considerable superposición.

La infección primaria con el VHS-1 se produce después de la inoculación de las superficies mucosas o de la piel por contacto directo. Se cree que la mayoría de las manifestaciones oculares se deben a la recurrencia del VHS tras el establecimiento de la latencia viral en el huésped, en lugar de una infección primaria ocular<sup>3</sup>.

Los gatillantes demostrados en queratitis por VHS incluyen el tratamiento con láser ultravioleta, medicamentos oculares tópicos (epinefrina, beta-bloqueadores, prostaglandinas), trauma y la inmunosupresión. Los fármacos inmunosupresores, especialmente glucocorticoides oftálmicos tópicos, se cree permiten la diseminación viral periódica asintomática estableciendo la infección activa, en lugar de una reactivación de la latencia<sup>4</sup>.

La fisiopatología de la enfermedad corneal por VHS es compleja e implica tres componentes: la infección activa en sí misma, la inflamación causada por esta última, y

la reacción inmune a la infección ocurrida, lo que da lugar a cambios estructurales en la córnea que pueden conducir a distintas formas de queratitis.

## EPIDEMIOLOGÍA

La mayoría de las manifestaciones oculares son debidas a la enfermedad recurrente, ocurriendo sólo un 5% de primo-infecciones.<sup>5</sup>

La mayoría de los casos VHS oftálmicos son unilaterales, con recurrencias en el ojo ipsilateral. La enfermedad bilateral (no necesariamente concurrentes) se produce en el 5-10% de los casos y es más común en pacientes con atopía u otras anomalías inmunes.<sup>6</sup>

## PRESENTACIÓN

Las manifestaciones oculares por VHS incluyen lesiones palpebrales (blefaritis herpética), conjuntivitis, queratitis, uveítis, retinitis, y rara vez escleritis, siendo el compromiso corneal la forma más prevalente<sup>7</sup>. Existen 4 categorías de queratitis por VHS: la queratitis infecciosa epitelial, la queratitis estromal, la endotelitis y la queratopatía neurotrófica<sup>8,9</sup>.

**Queratitis epitelial:** La queratitis epitelial es la forma más frecuente de infección ocular por VHS. Con el tratamiento apropiado la curación se produce en dos a tres semanas, a menos que la infección progrese con compromiso estromal<sup>10</sup>. La enfermedad epitelial se manifiesta como lesiones dendríticas o ulceraciones geográficas de la córnea, las que pueden ser observadas después de la tinción con fluoresceína<sup>11,12</sup>. Las dendritas pueden ser únicas o múltiples, estas son causadas por la proliferación activa del virus dentro de las células epiteliales, inicialmente son lesiones elevadas, pero con la lisis de las células epiteliales centrales, dañan la membrana basal epitelial y se ulceran. El 25% de las queratitis epiteliales se recuperan en forma rápida y espontánea<sup>13</sup>.

**Úlcera geográfica:** Ocurren en 1/4 de las queratitis epiteliales,<sup>14</sup> se desarrollan cuando una dendrita se ensancha y adopta una

forma amebode, a menudo con extensiones dendríticas en los bordes<sup>8</sup>. Al igual que las dendritas, las úlceras geográficas representan la destrucción y descamación de las células epiteliales de la infección viral activa, tienden a responder más lentamente al tratamiento y tienen más probabilidades de conducir a la cicatrización.

**Queratitis marginal (limbitis):** Las lesiones activas epiteliales que se producen en el limbo se denominan limbitis o queratitis marginal<sup>8</sup>. Estas lesiones son menos dendríticas en comparación con las lesiones corneales centrales, por lo que no son fáciles de diagnosticar. La proximidad con el limbo permiten la infiltración leucocitaria y neovascularización del estroma corneal subyacente<sup>9</sup>.

**Queratitis estromal inmune (no necrotizante):** El compromiso estromal por VHS es rara vez un hallazgo inicial, pero se presenta entre el 20-60% de la enfermedad corneal recurrente<sup>9,15</sup>. Las lesiones estromales activas por lo general no se producen al mismo tiempo que la enfermedad epitelial, pueden resultar de la infección viral activa o la reacción inmune e inflamatoria del virus<sup>16</sup>. El compromiso inmune representa el 90% de las queratitis estromales recurrentes<sup>15</sup>. La reacción inmune se debe probablemente a un mecanismo de hipersensibilidad retardada por linfocitos T que reaccionan a los antígenos virales en la córnea<sup>17</sup>.

**Queratitis estromal necrotizante:** Esta forma de enfermedad estromal por VHS, también conocida como queratitis intersticial, es el resultado de la infección viral activa del estroma y es menos común que la queratitis estromal inmune. El hallazgo típico es la presencia de infiltrados celulares en el estroma en uno o más sitios. Estos infiltrados pueden ser verdaderos abscesos y, a menudo recubren la ulceración estromal. Típicamente hay depósitos de leucocitos en el endotelio corneal y una reacción inflamatoria en la cámara anterior. La perforación de la córnea puede producirse, en particular después de tratamiento con glucocorticoides sin

tratamiento antiviral concurrente adecuado<sup>13</sup>. La destrucción corneal severa y en ocasiones rápida progresión podrían hacer a la queratitis necrotizante por VHS difícil de distinguir de una infección bacteriana o micótica de la córnea.

Endotelitis (queratitis disciforme): La endotelitis corneal es una entidad clínica caracterizada por edema corneal estromal en forma de disco con subyacentes precipitados queráticos y leve reacción de cámara anterior. La principal etiología de esta patología es el VHS, pudiendo ser ocasionada con menor frecuencia por VHZ y citomegalovirus. Se sospecha que la patología es una manifestación de la reacción inmune herpética, en lugar de la infección de las células endoteliales<sup>18</sup>. No se asocia temporalmente con la infección epitelial ya sea activa o enfermedad infiltrativa del estroma. La endotelitis a menudo se asocia con la pérdida visual significativa, pero que normalmente es reversible con la terapia corticoidal tópica<sup>18</sup>.

Queratopatía neurotrófica: La queratitis por VHS se asocia en forma variable a hipoestesia o anestesia corneal por daño en la inervación corneal<sup>10</sup>. La hipoestesia puede llevar a defectos epiteliales persistentes, los cuales no representan la forma activa del virus y pueden empeorar con el uso de antivirales tópicos. Estos defectos epiteliales persistentes pueden producir cicatrices estromales, perforación corneal y/o infección bacteriana.

Queratouveítis por VHS: La Uveítis por VHS puede ocurrir con o sin compromiso corneal, se caracteriza por producir compromiso de la malla trabecular con el consiguiente aumento de la PIO. La uveítis tiende a recurrir, su diagnóstico es complejo hasta que aparecen las lesiones corneales típicas.

## TRATAMIENTO

El tratamiento de la queratitis por VHS depende del tipo de compromiso corneal, ya sea por replicación activa del virus o por la respuesta inmune de la infección. En el primer caso, el tratamiento tendrá que tener

antivirales, mientras que en el segundo será necesario utilizar corticoides.

Queratitis epitelial: Uso de antivirales hasta la resolución del compromiso epitelial<sup>19</sup>. El tratamiento estándar es con Aciclovir tópico tanto en el compromiso dendrítico como geográfico de la infección por VHS, siendo el tratamiento con antivirales orales igualmente efectivo<sup>15,20,21</sup>. No existen diferencias entre los distintos antivirales (Vidarabine, Trifluridine, Aciclovir, Ganciclovir) con mejoras en un promedio de 7 días de tratamiento<sup>19</sup>.

El Ganciclovir tópico al 0,15% 5 veces al día hasta la resolución del compromiso epitelial, luego 3 veces al día por 1 semana presenta un éxito del 80-90%. Resultados equivalentes al Aciclovir al 3%<sup>22</sup>.

El Aciclovir oral 400mg 5 veces al día, es equivalente al tratamiento tópico, evitando la toxicidad corneal<sup>21</sup>.

Los métodos fisicoquímicos de remoción del epitelio infectado son efectivos, pero requieren de tratamiento adyuvante con antivirales para evitar la recrudescencia de la queratitis epitelial. El debridamiento en combinación con antivirales tópicos no ha demostrado ser mejor que el uso de tratamiento tópico solo. La combinación de interferón tópico con agentes antivirales acelera significativamente la velocidad de epitelización corneal y con ello disminuye el tiempo sintomático de paciente<sup>23</sup>.

Queratitis estromal: El tratamiento estándar es la combinación de antivirales con corticoides tópicos para la queratitis estromal necrotizante y no necrotizante<sup>15</sup>. Los antivirales tanto orales o tópicos, siempre deben ser adicionados para evitar a reactivación epitelial. No existe beneficio en utilizar antivirales tópicos y sistémicos en conjunto.

Endotelitis: Tratamiento similar al compromiso estromal, destacando la necesidad de antivirales orales<sup>15,18</sup>.

Queratouveítis: Pacientes con compromiso estromal o epitelial, a pesar de la iritis, deben ser tratados por su queratitis.

La recurrencia de la queratitis herpética es

un factor fundamental a considerar para la necesidad de profilaxis con antivirales sistémicos. Está demostrado que luego de la resolución de la patología herpética corneal, el uso de 12 meses de profilaxis antiviral con Aciclovir 400mg 2 veces al día vía oral, reduce la recurrencia en un 40% en patología ocular por VHS y en un 50% en las queratitis estromales si se compara con el placebo<sup>24</sup>. Estudios recientes demuestran hasta un 26%

de cepas resistentes de VHS a Aciclovir en pacientes con antecedentes de queratitis estromales tratadas. Los principales factores pronósticos asociados a la resistencia viral son el uso mayor a 12 meses de tratamiento con antivirales en dosis de profilaxis y la duración mayor de 45 días de la recurrencia. La resistencia del VHS es factor de riesgo para compromisos corneales refractarios<sup>25</sup>.

## BIBLIOGRAFÍA

- Liesegang TJ. Herpes simplex virus epidemiology and ocular importance. *Cornea* 2001.
- Benz MS, Glaser JS, Davis JL. Progressive outer retinal necrosis in immunocompetent patients treated initially for optic neuropathy with systemic corticosteroids. *Am J Ophthalmol* 2003.
- Rolinski J, Hus I. Immunological Aspects of Acute and Recurrent Herpes Simplex Keratitis. *J Immunol Res*. 2014.
- Predictors of recurrent herpes simplex virus keratitis. Herpetic Eye Disease Study Group. *Cornea* 2001.
- Farooq AV, Shukla D. Herpes simplex epithelial and stromal keratitis: an epidemiologic update. *Surv Ophthalmol*. 2012.
- Souza PM, Holland EJ, Huang AJ. Bilateral herpetic keratoconjunctivitis. *Ophthalmology* 2003.
- Bhat PV, Jakobiec FA, Kurbanyan K, et al. Chronic herpes simplex scleritis: characterization of 9 cases of an underrecognized clinical entity. *Am J Ophthalmol* 2009.
- Liesegang TJ. Classification of herpes simplex virus keratitis and anterior uveitis. *Cornea* 1999.
- Holland EJ, Schwartz GS. Classification of herpes simplex virus keratitis. *Cornea* 1999.
- Cook SD. Herpes simplex virus in the eye. *Br J Ophthalmol* 1992.
- Teng CC. Images in clinical medicine. Corneal dendritic ulcer from herpes simplex virus infection. *N Engl J Med* 2008.
- Langston DP, Dunkel EC. A rapid clinical diagnostic test for herpes simplex infectious keratitis. *Am J Ophthalmol* 1989.
- Kaye S, Choudhary A. Herpes simplex keratitis. *Prog Retin. Eye Res* 2006.
- Wilhelmus KR, Coster DJ, Donovan HC, et al. Prognosis indicators of herpetic keratitis. Analysis of a five-year observation period after corneal ulceration. *Arch Ophthalmol* 1981.
- Guess S, Stone DU, Chodosh J. Evidence-based treatment of herpes simplex virus keratitis: a systematic review. *Ocul Surf*. 2007.
- Inoue Y. Immunological aspects of herpetic stromal keratitis. *Semin Ophthalmol* 2008.
- Streilein JW, Dana MR, Ksander BR. Immunity causing blindness: five different paths to herpes stromal keratitis. *Immunol Today* 1997.
- Suzuki T, Ohashi Y. Corneal endotheliitis. *Semin Ophthalmol* 2008.
- Wilhelmus KR. Therapeutic interventions for herpes simplex virus epithelial keratitis. *Cochrane Database Syst Rev* 2010.
- A controlled trial of oral acyclovir for iridocyclitis caused by herpes simplex virus. The Herpetic Eye Disease Study Group. *Arch Ophthalmol* 1996.
- Collum LM, McGettrick P, Akhtar J, et al. Oral acyclovir (Zovirax) in herpes simplex dendritic corneal ulceration. *Br J Ophthalmol* 1986.
- Chou TY, Hong BY. Ganciclovir ophthalmic gel 0.15% for the treatment of acute herpetic keratitis: background, effectiveness, tolerability, safety, and future applications. *Ther Clin Risk Manag*. 2014.
- Wilhelmus KR. The treatment of herpes simplex virus epithelial keratitis. *Trans Am Ophthalmol Soc*. 2000.
- Acyclovir for the prevention of recurrent herpes simplex virus eye disease. The Herpetic Eye Disease Study Group. *N Engl J Med*. 1998.
- Van Velzen M1, van de Vijver DA, van Loenen FB, Osterhaus AD, Remeijer L, Verjans GM. Acyclovir prophylaxis predisposes to antiviral-resistant recurrent herpetic keratitis. *J Infect Dis*. 2013.

# Oftafilm®

HIALURONATO DE SODIO 0,4%

Lágrimas viscosas

## Lubricante ocular con hialuronato

Planta Farmacéutica Saval

Tecnología de Punta

Certificada según  
normas Internacionales



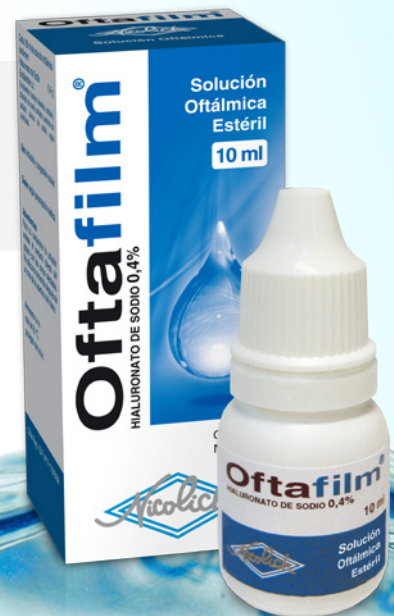GARANTÍA  
**INVIMA**

♦ **OFTAFILM®** está formulado con una  
**osmolaridad ajustada a la lágrima¹**

**OFTAFILM®**

**HIALURONATO DE SODIO 0,4%**

Presentación: envase sellado  
con 10ml y sistema Drop Control,  
que evita la pérdida de gotas  
y asegura una dosis uniforme



1.- Data on file SAVAL

Información completa para prescribir disponible para el cuerpo médico en [www.saval.cl](http://www.saval.cl) y/o a través de su representante médico.  
Material promocional exclusivo para médicos y químicos farmacéuticos.

Unidad | **Oftalmología**

■ [www.saval.cl](http://www.saval.cl)

Fabricado y distribuido por  
Laboratorios Saval S.A.



# SÍNDROMES ENMASCARADOS

Dra. Andrea Mardones C. <sup>1</sup>

## RESUMEN

La AAO la define como el conjunto de cuadros patológicos que incluyen, como parte de los hallazgos clínicos, la presencia de células intraoculares pero que no se deben a uveítis mediadas por mecanismo inmune.

A menudo son mal diagnosticados como uveítis crónica idiopática.

El término "Masquerade Syndrome" fue usado por primera vez en 1967 para describir un caso de carcinoma conjuntival que se manifestó como conjuntivitis crónica<sup>1</sup>. A causa de la naturaleza subyacente de las enfermedades de base, las cuales a veces tienen consecuencias devastadoras, un rápido diagnóstico y tratamiento son fundamentales.

## CLASIFICACIÓN DE LAS UVEÍTIS

- Infecciosa
- No infecciosa (inmune)
- Síndromes enmascarados<sup>2</sup>: corresponde al 5% pacientes con uveítis remitidos a centros terciarios especializados
- Neoplásicos: 2-3%, la mayoría que se presenta con afectación intraocular, corresponde a Linfoma Primario del SNC
- No neoplásicos

## SÍNDROMES ENMASCARADOS NEOPLÁSICOS

### Linfoma Intraocular

LNH del SNC

LNH sistémico con metástasis a ojo

LH

### Metástasis a ojo

Mama

Riñón

Pulmón

### Melanoma Uveal

Iris/Cuerpo ciliar/Coroides

### Síndromes Paraneoplásicos

Retinopatía asociada a Cáncer

Proliferación melanocítica uveal difusa bilateral

### Carcinoma Infancia

Retinoblastoma

Leucemia

Meduloepitelioma

Xantogranuloma Juvenil

### Linfoma intraocular

LNH que compromete el ojo es una condición

1. Residente 3er año Oftalmología Hospital San Juan De Dios

rara la cual imita uveítis

Los linfomas oculares ocurren en ambas formas primaria y secundaria

Clasificación:

- Linfoma Intraocular Primario: Linfoma de células B de retina y coroides
- Manifestación intraocular de linfoma sistémico

Linfoma No-Hodgkin del SNC:

LNH del SNC es conocido también como Linfoma primario del SNC y puede ser del cerebro, medula espinal, leptomeninges, o del ojo, y puede diseminarse al SNC.

La incidencia del linfoma de SNC los últimos 10 años , ha aumentado de 2.7 a 7.5 casos por millón [3]. Dicho aumento podría ser secundario a la emergencia de SIDA y otras causas de inmunosupresión. La media de edad de los pacientes es de 50 a 60 años; predominando ligeramente el sexo masculino . El compromiso Ocular existe en 15 al 25% de los casos, y puede preceder enfermedad detectable en otras partes del SNC.

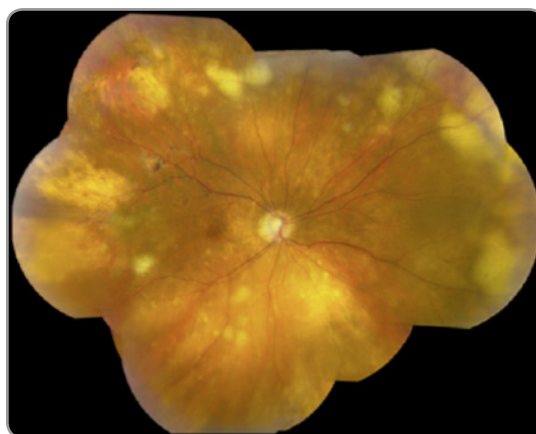
Un estudio del National Eye Institute en 1993 reveló que 2/3 pacientes con enfermedad ocular habían sido subdiagnosticados de compromiso SNC al momento del diagnóstico<sup>4</sup>.

Cuadro clínico:

- Linfoma vitreoretinal
- Infrecuente: incidencia anual < 1:1.000.000
- Bilateral (60-90% de los casos) Asimétrico
- Adultos > 60 años
- Si edad < 60: VIH (+) y trasplantados.
- Inmunosupresión (ej. post trasplante, SIDA) es el factor de riesgo más común en

los pacientes con linfoma intraocular

- Compromiso SNC simultáneo hasta 60% de los casos, pero en general tardío.
- Visión borrosa : AV no tan disminuida.
- Dolor es inusual
- Inflamación leve del Seg. Ant. Células, Flare y PK<sup>5</sup>
- Infiltrados cremosos, subretinales y sub-EPR
- Necrosis retinal
- Depósitos linfomatosos perivasculares
- Vitreítis, pero a veces en grado variable
- Sin ojo rojo, sin sinequias
- Sin fibrosis subretinal
- Ocasionalmente, vasculitis retinal hemorrágica<sup>5</sup>.



Histopatología en muestra vítrea:

- Linfoma no-Hodgkin, células B de alto grado (diffuse large B-cell lymphoma)
- Abundantes linfocitos reactivos y macrófagos
- Células tumorales frágiles
- Fondo necrótico
- Histopatológicamente, el linfoma se caracteriza por células grandes y pleomórficas con escaso citoplasma y núcleos hipersegmentados con nucleolos prominentes. Las



colecciones de células linfomatosas puede encontrarse entre la membrana de Bruch y el epitelio pigmentario de la retina. En el linfoma de células B, células malignas muestran marcadores de células B<sup>6</sup>

Diagnóstico:

- El diagnóstico de linfoma intraocular requiere exhaustiva historia clínica y examen neurológico. Hemograma completo con fórmula diferencial, RMN y PL.
- LCR (CSF) de la PL debe ser enviado inmediatamente al laboratorio de citología ya que las células del LNH son frágiles. Si el LCR no muestra células malignas, tiene que realizarse una vitrectomía completa para obtener una muestra vítrea.
- Diagnóstico histológico / citológico
- Citometría de flujo -Inmunocitoquímica
- Demora en diagnóstico: 8 a 21 meses.
- Retraso diagnóstico por más de un año, sobrevida = 20 meses.
- VPP falso (-) > 50%
- Compromiso intracraneal: dentro de 29 meses
- Pueden necesitarse múltiples muestras vítreas para detectar células tumorales. En un estudio Char y asociados en 1988<sup>7</sup>, 3 de 14 casos de linfoma requirieron más de una muestra vítrea para llegar al diagnóstico.
- Toma de muestra vítrea:
- Suspender terapia por 2 semanas. Corticosteroides pueden ocultar el dg, las células disminuyen en tamaño y viabilidad
- Vitrectomía en seco más cassette
- Parámetros bajos y manipulación delicada
- Envío y procesamiento rápido:
- Muestra no diluida preservar con alcohol puro (95%) igual o menor cantidad que la muestra

- Cassette a citometría de flujo

Diagnóstico de recidivas:

Las mediciones de los niveles de diversas interleukinas (IL) en el vítreo también puede ser útil en el diagnóstico de linfoma intraocular=RECIDIVAS

Niveles de interleukinas

- Inflamación produce IL-6
- Linfoma produce IL-10

Linfoma: IL-10 / IL-6  $\geq 1$

A menudo, la relación de IL-10 e IL-12 es elevado, en el contexto de atipia en la biopsia vítrea. Whitcup y colaboradores han reportado niveles elevados de vítreo de IL-10 con respecto a los niveles de IL-6 en el linfoma primario del SNC<sup>8</sup>.

Evolución y tratamiento:

Mal pronóstico de sobrevida. Menos del 5% a los 5 años<sup>9</sup>, 80% hará compromiso de SNC

Radioterapia: buena respuesta, retratamiento limitado

Metotrexato intravítreo (400ug) primera línea hoy<sup>10</sup>.

Bi-semanal: 8 veces

Semanal: 8 veces

Mensual: 9 veces (Frenkel, 2008)

Hay reportes aislados con Rituximab, pero es menos eficaz

Diagnóstico diferencial: Sarcoidosis, Sífilis, Tuberculosis, Necrosis retinal aguda, Retinitis por citomegalovirus<sup>11</sup>

Síndrome neoplásico de enmascaramiento asociados a un linfoma sistémico

Se diseminan por vía hematogena a la coroides, espacio subretiniano, vítreo y algunas veces a cámara anterior, las metástasis se puede

presentar como uveítis anterior o posterior (infiltrados subretinianos cremosos, vasculitis, retinitis necrotizante, coroiditis difusa), hipopion o hifema en un ojo no inflamado<sup>12</sup>. En LNH-SNC, las células malignas se localizan entre el EPR y la Membrana de Bruch. En LNH sistémico con metástasis ocular, las células infiltran la coroides y pueden aparentar un melanoma ocular<sup>13</sup>. El compromiso ocular puede ser la presentación inicial de la enfermedad<sup>13</sup>.

### Hiperplasia Linfoide de la Úvea

Pseudotumores inflamatorios del tracto uveal o pseudotumores intraoculares, es caracterizado por infiltración del tracto uveal por linfocitos pequeños bien diferenciados. Pueden dar uveítis anterior, vitreitis, infiltrados coroidales cremosos multifocales (parecido uveítis sarcoidea o coroidopatía en perdigonada), y heterocromía de iris<sup>14,15</sup>. Extensión extraocular se puede presentar como lesiones conjuntivales rosa salmón, masas orbitarias las cuales podría causar proptosis y diplopía<sup>15</sup>.

Es no dolorosa a menos que se desarrolle glaucoma (debido a infiltración del ángulo). El diagnóstico es realizado por biopsia de extensión extraocular o corioretina. A menudo responde a corticoides o dosis moderada de radioterapia. El pronóstico es favorable<sup>14</sup>.

### Melanoma uveal

El 5% de los pacientes con melanoma de úvea pueden manifestar inicialmente inflamación intraocular: epiescleritis, uveítis anterior o posterior, endoftalmitis o panoftalmitis. Melanomas primarios de coroides se pueden presentar como masa focal corioidea, la cual puede imitar sarcoidosis, granuloma tuberculoso, o escleritis posterior.

ECO B es importante y muestra baja reflectividad interna.

Incidencia del melanoma uveal 6 x millón por año

- 80% coroides
- 12% cuerpo ciliar: Tiene el peor pronóstico de los melanomas uveales
- 8% iris<sup>17</sup>.

Shields reportó elevación de PIO secundaria en 17% de los ojos con melanoma del cuerpo ciliar<sup>16</sup>. El mecanismo era dispersión pigmento e invasión tumoral del ángulo Uveítis, está raramente asociada.

Melanoma del cuerpo ciliar: 12% de los melanomas uveales, más frecuente en la sexta década, se observan vasos epiesclerales dilatados en el mismo cuadrante (vaso centinela), puede generar astigmatismo/subluxación cristalino, catarata, desprendimiento de retina, uveítis anterior.

Examen: lente 3 espejos, transiluminación, UBM, Biopsia.

Tratamiento: Enucleación /Iridociclectomía/ Radioterapia

### Metástasis Coroides

Ferry y Font 1974 describieron que el 50% de metástasis oculares son reconocidas antes del diagnóstico del proceso maligno subyacente<sup>18</sup>.

Carcinomas Riñón y Pulmón son los más frecuentes en manifestarse con metástasis oculares. Carcinomas de mama también metastatizan al ojo con frecuencia, sin embargo la lesión primaria es conocida al mismo tiempo que la ocular en más del 90 % de los casos.

Metástasis corioideas: Vitritis, DR seroso, EMC.

Bilaterales y multifocales

Úvea anterior: nódulos , rubeosis, aumento de PIO.

Tumores malignos de la Infancia :Retinoblastoma

Retinoblastoma es el tumor maligno más frecuente de la infancia. La presentación inicial puede ser diversa, desde células tumorales en la cámara anterior, mal diagnosticada como iritis, y uveítis de etiología desconocida<sup>19</sup>. Afecta a niños algo mayores, 4 a 6 años de edad. Rara variedad difusa infiltrativa (1-3%). Se manifiesta con quemosis, edema palpebral, vitreitis, pseudohipopion, y se caracteriza por ausencia de calcificaciones

Xantogranuloma juvenil (infantil)

Afecta piel y ojos. Causa importante de hifema espontáneo y glaucoma secundario. Histológicamente hay proliferación histiocitos. Edad media de presentación 5 meses

Tratamiento quimioterápico. Ej. Vinblastina

Retinopatía Asociada a Cancer (CAR)

1976 primera descripción en 3 pacientes con carcinoma de pulmón<sup>20</sup>, este síndrome paraneoplásico ha sido reportado con otros tumores. Los pacientes habitualmente se presentan con pérdida de visión . El fondo de ojo puede parecer normal en el inicio de la enfermedad. Sin embargo, puede haber estrechamiento vascular. Alteraciones del EPR, palidez del disco óptico. Autoanticuerpos retinales han sido identificados. Estos hallazgos unidos a que responde a la terapia con corticoides, sugiere que la destrucción retinal podría ser parcialmente inmuno mediada<sup>21</sup>.

Proliferación melanocítica uveal difusa bilateral

1966, Machemer describió un tumor melanocítico difuso bilateral en un paciente con carcinoma de páncreas<sup>22</sup>. Histopatológicamente: infiltrados difusos del tracto uveal con células melanocíticas benignas fusiformes, citoplasma esponjoso, pero carecen de figuras mitóticas. Gass y Glazer en 1991<sup>23</sup> demostraron la presencia de múltiples parches subretinales rojos ovalados y redondos con hiperfluorescencia temprana a la AFG y tumores melanocíticos uveales múltiples levemente elevados pigmentados y no pigmentados con evidente engrosamiento difuso del tracto uveal. Podía haber inyección episcleral, vitreitis, y DR serosos. Puede remedar al VKH

## SÍNDROMES ENMASCARADOS NO NEOPLÁSICOS

- Cuerpo extraño intraocular: trauma inadvertido, con puerta de entrada inaparente, ocurre por toxicidad de elemento metálico. En pars plana realizar depresión escleral y en cuerpos extraños del ángulo hacer gonioscopia

- Síndrome ocular isquémico: afecta a pacientes > 65 años, con factores de riesgo cardiovascular, caracterizado por disminución de agudeza visual, dolor ocular leve, edema corneal, Rubeosis sin Hipertensión ocular, Flare con pocas o sin células, leve edema de papila, vítreo claro, tortuosidad venosa, hemorragias intrarretinales, eco doppler carotideo muestra estenosis > 75%. Tasa de mortalidad a 5 años es del 40%

- Retinitis pigmentaria: variedades sin espículas de pigmento. Concentraciones variables de células en el vítreo, presenta edema macular cistoide, se diferencia por nictalopía, presencia de antecedentes familiares , y el ERG esta extinguido

- Esclerosis múltiple
- Desprendimiento de retina
- Degeneración miópica
- Síndrome dispersión pigmentaria
- Infecciones intraoculares
- Reacciones a drogas
- Post- vacunación

#### CONCLUSIÓN:

Hay muchas entidades que se pueden presentar con inflamación intraocular crónica. En la ausencia de un diagnóstico correcto, puede ser indicada una terapia inapropiada, siendo esto muy peligroso.

Tumores malignos y otras enfermedades deben considerarse en casos de uveítis crónica que no responde a terapia médica agresiva y en todos los pacientes con enfermedades inflamatorias oculares sin diagnóstico.

El tratamiento directo del tumor maligno o de la condición subyacente se requerirá para controlar la uveítis.

## BIBLIOGRAFÍA

---

1. Theodore FH. Conjunctival carcinoma masquerading as chronic conjunctivitis. *Eye Ear Nose Throat Monthly*, 46: 1419-1420, 1967
2. International Uveitis Study Group (IUSG) Clinical Classification of Uveitis *Ocul Immunol Inflamm* 2008
3. Review Understanding intraocular lymphomas, Sarah E Coupland MBBS PhD FRCPath1 and Bertil Damato PhD FRC Ophth .*Clinical and Experimental Ophthalmology* 2008; 36: 564–578
4. Whitcup SM, de Smet MD, Rubin BI, et al. Intraocular lymphoma: clinical and histopathologic diagnosis. *Ophthalmol*, 100: 1399-1406, 1993
5. De Smet MD, Nussenblatt RB, Davis JL, et al. Large cell lymphoma masquerading as a viral retinitis. *Int Ophthalmol*, 14: 413-417
6. Nussenblatt RB, Whitcup SM, Palestine AG. *Uveitis: Fundamentals and Clinical Practice*, Second Edition, Mosby, 1996: Chapter 29, 385-395
7. Char DH, Ljung B-M, Miller T, et al. Primary intraocular lymphoma: diagnosis and management. *Ophthalmol*, 95: 625-630, 1988
8. Whitcup SM, Stark-Vancs V, Wittes RE, et al. Association of interleukin 10 in the vitreous and cerebrospinal fluid and primary central nervous system lymphoma. *Arch Ophthalmol*, 115: 1957- 1960, 1997
9. Fishburne BC, Wilson DJ, et al. Intravitreal methotrexate as an adjunctive treatment of intraocular lymphoma. *Arch Ophthalmol*, 115:1152-1156, 1997.
10. Hochberg FH, Miller DC. Primary central nervous system lymphoma. *J Neurosurg*, 65: 600-607, 1986
11. Nussenblatt RB, Whitcup SM, Palestine AG. *Uveitis: Fundamentals and Clinical Practice*, Second Edition, Mosby, 1996: Chapter 29, 385-395.
12. Fredrick DR, Char DH, et al. Solitary intraocular lymphoma as an initial presentation of widespread disease. *Arch Ophthalmol*, 107: 395-397.
13. Guzak SV. Lymphoma as a cause of hyphema. *Arch Ophthalmol*, 84: 229-231, 1990.
14. Jakobiec FA, Sacks E, Kronish JW, et al. Multiple static creamy choroidal infiltrates: an early sign of lymphoid neoplasia. *Ophthalmol*, 94: 397-406, 1987.
15. Ryan SJ, Frank RN, Green WR. Bilateral inflammatory pseudotumors of the ciliary body. *Am J Ophthalmol*, 72: 586-591, 1971
16. Shields CL, Shields JA, Shields MB, et al. Prevalence and mechanisms of secondary intraocular pressure elevation in eyes with intraocular tumors. *Ophthalmol*, 94: 839-846, 1987.
17. Singh AD, Topham A. Incidence of uveal melanoma in the United States: 1973-1997. *Ophthalmology* 2003; 110: 5: 956-961.
18. Ferry AP, Font RL. Carcinoma metastatic to the eye and orbit. A clinicopathologic study of 227 cases. *Arch Ophthalmol*, 92: 276-286, 1974
19. Croxatto JO, Fernandez MR, Malbran ES. Retinoblastoma masquerading as ocular inflammation. *Ophthalmologica*, 1986: 48-53, 1983
20. Sawyer RA, Selhorst JB, Zimmerman LE, et al. Blindness caused by photoreceptor degeneration as a remote effect of cancer. *Am J Ophthalmol*, 81: 606-613, 1976.
21. Thirkill CE, Roth AM, Keltner JL. Cancer-associated retinopathy. *Arch Ophthalmol*, 105: 372- 375, 1987.
22. Macherer R. Zur Pathogenese des flüchthaften malignen Melanoms. *Klin Monatsbl Augenheilkd*, 148: 641-652, 1966
23. Gass JDM, Glatzer RJ. Acquired pigmentation simulating Peutz-Jeghers syndrome: initial manifestation of diffuse uveal melanocytic proliferation. *Br J Ophthalmol*, 75: 693-695, 1991.

# Ciprodex®

CIPROFLOXACINO - DEXAMETASONA

UN PRODUCTO DE INVESTIGACIÓN **SAVAL**<sup>1,2</sup>

## Único disponible en suspensión y unguento oftálmico

**Planta Farmacéutica Saval**

Tecnología de Punta

Certificada según  
normas Internacionales



GARANTÍA  
**INVIMA**



1.- Arch Ch Oft 1995, 52(2):147-152. | 2.- Arch Ch Oft 2007, 64(1,2):89-95

Información completa para prescribir disponible para el cuerpo médico en [www.saval.cl](http://www.saval.cl) y/o a través de su representante médico.  
Material promocional exclusivo para médicos y químicos farmacéuticos.

Unidad | **Oftalmología**

■ [www.saval.cl](http://www.saval.cl)

Fabricado y distribuido por  
Laboratorios Saval S.A.



# TERAPIA GÉNICA EN DISTROFIAS RETINALES HEREDITARIAS

Dr. Esteban Nauto B.<sup>1</sup>

## RESUMEN

*Desde la época del monje agustino Gregor Mendel con investigación sobre hibridación en guisantes, publicada en 1866, que mas tarde se conocería como las leyes de Mendel, se da inicio a la Genética. En la actualidad, aparecen registradas más de 900 enfermedades hereditarias en las que el ojo se ve afectado de forma única o en el contexto de una enfermedad que aqueja a otros órganos. El ojo es un órgano de fácil acceso, con privilegio inmune que ofrece ventajas únicas para la terapia génica. Se han hecho avances significativos en comprender los mecanismos genéticos de enfermedades oculares; el reemplazo y el knockingout son terapias potencialmente eficaces.*

*Este artículo revisa algunas distrofias retinales donde hay mayor cantidad de estudios clínicos con resultado esperanzadores.*

## INTRODUCCIÓN

Se entiende como Gen a la unidad básica de la información genética, siendo los cromosomas donde se almacenan los genes, el DNA es el ácido nucleico que contiene información específica del desarrollo biológico de todas las formas celulares. El Genotipo es la constitución genética de una célula o un individuo y el Fenotipo es la manifestación externa del genotipo. Locus es el lugar que ocupa el gen en el cromosoma. Alelo son las formas diferentes en las que se expresa el gen que puede ser dominante o recesivo. El alelo más frecuente en una población es designado como normal y la mutación es la fuente de nuevos alelos.

El Genoma es el conjunto de genes que especifican todos los caracteres que pueden expresarse en un organismo, son 35.000 genes de los cuales el 99,9% son secuencia compartida, 0,1% difiere entre cada individuo (polimorfismo).

La información genética que se encuentra en las células como ADN se transcribe a ARN y este se traduce en proteínas.

Estos genes se heredan a través de las generaciones, existiendo diferentes tipos como: Autosómica, Ligada al X que pueden ser dominantes o recesivas y Mitocondrial. Si es autosómico dominante un 50% de su descendencia será afectada; si es autosómica recesiva un 50% será portador y un 25%

1. Residente 2° año Oftalmología Hospital San Juan De Dios

estará afectado. Si la herencia es ligada al X dominante con un padre afectado, todas las hijas serán afectadas. Si es ligada al X recesivo con una mujer portadora un 50% de las hijas será portadora y un 50% hijos estará afectado.

La herencia mitocondrial es diferente a las demás, ya que no se relaciona con los cromosomas del padre o de la madre. Hay una pequeña cantidad de ADN en el interior de las mitocondrias. Si la mutación está en el ADN mitocondrial, se hereda únicamente de la madre.

Para que existan las enfermedades genéticas debe existir una variación o mutación del gen ya sea por causa ambiental, hereditaria o mixta.

Las enfermedades genéticas se estudian haciendo una buena historia clínica con árbol genealógico completo, un cariograma y diversas técnicas de laboratorio como el FISH, PCR, secuenciación y el microrray.

## TERAPIA GÉNICA

La terapia génica tiene como objetivo restablecer la función normal del gen alterado, identificado como productor de la enfermedad, introduciendo material génico en la célula huésped para curar o prevenir una enfermedad. El gen terapéutico carece de intrones y puede actuar dentro o fuera del cromosoma.

Existen dos tipos: Somática, en la cual se corrige un defecto genético de células somáticas. No se transmite a la descendencia, puede ser in vivo o ex vivo y la Germinal donde hay una Inserción de un gen terapéutico en óvulos, espermatozoide u óvulo fecundado, esta última no es aceptada por

sus implicancias bioéticas.

## PRINCIPIOS DE LA TERAPIA GÉNICA

Las preguntas que nos debemos responder son: ¿Qué gen se va a introducir?, ¿Qué vector se va a utilizar?, ¿Cuál será la vía de administración?

Los métodos empleados son de diferentes técnicas como:

- a) Reemplazo de un gen mutado por una copia sana del gen. Ej: p53 gen supresor de Tu. cancerígeno.
- b) Knockingout: inactivación de un gen mutado. Ej: ARN interferencia.
- c) Introducción de un gen nuevo por medio de un vector que produce la muerte celular (genes suicidas)

En relación al Knockingout podemos mencionar las siguientes:

1. SMart: Spliceosome mediated RNA Transsplicing. El objetivo de la técnica es reparar el RNA mensajero transcrito en las copias del gen mutado<sup>1</sup>.
2. Triple Helix forming oligonucleotide: Entrega de oligonucleótidos, que se unen específicamente en la ranura entre las dobles hebras de DNA del gen mutado. Se produce una estructura de triple hélice que impide que ese segmento se transcriba a ARN
3. Ribozyme Technology

El vector a utilizar debe cumplir ciertas condiciones para ser considerado ideal como que: se exprese en tiempo suficiente, que reconozca receptores (células específicas), que infecte células en división tumoral y quiescente (neuronas), con baja patogenicidad e inmunidad. No tumor génico, genéticamente estable, susceptible de manipulación genética,



con escaso efecto adverso, fácil de producir y almacenar.

Estos vectores pueden ser virales como el retrovirus, adenovirus, virus adenoasociado, herpes virus y lentivirus; o no virales.

Los vectores virales tienen la ventaja que presentan una buena selección y penetración celular, pueden ser diseñados para tener selectividad celular, son modificados para no generar replicación y destrucción celular. Las desventajas es que los genes pueden ser demasiado grandes para el virus y tienen capacidad de generar respuesta inmune en los pacientes, lo que resulta en una infección activa o mala respuesta al tratamiento.

En cambio los vectores no virales son fáciles de producir, tiene mayor capacidad de conducción, mínima toxicidad y respuesta inmune.

Los tipos de administración se realizan por transferencia directa al huésped por vía sistémica en casos de metástasis tumorales o por vía local en patologías de pequeños órganos como el ojo o en tumores primarios. Transferencia mediante el uso de células modificadas genéticamente (ex vivo) como en células fácilmente extraíbles como la sangre o la médula ósea

## TERAPIA GÉNICA EN OFTALMOLOGÍA

Debido a que el ojo tiene una localización visible, es de pequeño tamaño, que requiere menores dosis para lograr el efecto, tiene privilegio inmune, presenta menores efectos adversos y se dispone de tecnología avanzada en el diagnóstico y seguimiento de la patología ocular, se han desarrollado en los últimos años varios estudios clínicos de terapia génica, algunos ya en Fase III.

Los métodos que se utilizan son reemplazo genético y el knockingout

Terapia Génica en Distrofias Retinales Hereditarias

Las retinopatías Hereditarias afectan a 1 en 2000 personas en el mundo, causan ceguera, y la mayoría no tiene opciones de tratamiento.

Son un grupo genéticamente heterogéneo, donde existen más de 150 mutaciones identificadas, mayormente son monogénicas, donde un solo defecto afecta la función visual. La mayoría se expresa en los fotorreceptores (FR) y en menor medida epitelio pigmentario retinal (EPR).

Estas se clasifican como generalizadas con afectación de toda la retina y locales con afectación macular.

El estudio electrofisiológico retinal es fundamental con ERG estándar, ERG multifocal, EOG; también nos ayuda el test de adaptación a la oscuridad y las pruebas de visión cromática

### Retinitis Pigmentosa

Se presenta con una forma típica, atípica y con asociaciones sistémicas.

La Retinitis Pigmentosa Típica afecta a los FR: bastones-conos, se da en 1:5000, el tipo de herencia es variado con presentación de casos esporádicos, AD, AR, LX (mutación gen rodopsina)<sup>2</sup>. Es bilateral con pérdida visión periférica y nocturna. La triada clásica al fondo de ojo es atenuación arteriolar, pigmentación retiniana en espículas óseas y palidez discal.

La Retinitis Pigmentosa Atípica se presenta como una distrofia de conos-bastones, RP sin pigmento, retinitis punctata albescens, RP sectorial.

Con asociaciones sistémicas como en el Sd Bassen-Kornzweig, Sd Usher, Sd KearnsSay-re, Sd Bardet Bield.

Actualmente hay un estudio clínico en Fase III, el USHSTAT (3), son pacientes con diagnóstico clínico y molecular de Retinitis Pigmentosa asociada con el síndrome de Usher tipo 1B con al menos una mutación patógena en el gen MYO7A en cada cromosoma.

#### Amaurosis Congénita de Leber

Patología autosómica recesiva, son 13 genes causantes de la enfermedad.

Fue descrita por Theodore Leber en 1869, esta enfermedad corresponde al 5% de todas las distrofias retinales y es la 3ª causa de ceguera en niños. Dentro de las características clínicas presenta un nistagmus sensorial, con mala visión 20/200 o peor, signo oculodigital de Franceschetti y se asocia con queratocono, catarata e hipermetropía alta.

Existen 13 variantes de LCA.

La LCA tipo 2 tiene mutación en el gen RPE65 que interrumpe el ciclo visual-retinoide y afecta la producción de la rodopsina y opsina de los conos con acumulación tóxica de ésteres all-trans-retinal, promoviendo la muerte de los FR<sup>4</sup>. Actualmente hay un estudio clínico en fase III<sup>5</sup>, que el próximo año mostrará los resultados que pueden ser esperanzadores para estos pacientes que inevitablemente van a la ceguera a una corta edad.

#### Enfermedad de Stargadt

Enfermedad monogénica, autosómica recesiva con mutaciones del gen ABCA4 también conocido como ATP vinculante cassette de transportador en el ciclo fototransducción visual.

Esta anomalía del gen conduce a una acumulación de lipofuscina que puede ser tóxica para el EPR.

La terapia génica de reemplazo: ABCA4DNA mediante inyección subretinal, se ha demostrado que mejora la función y estructura retinal en ratones<sup>6</sup>. En teoría, las células de RPE sanos deben evitar la pérdida de los FR, preservando así la visión.

También hay un estudio clínico en fase III, STARGEN<sup>7</sup>, son pacientes con diagnóstico clínico de enfermedad de Stargardt con al menos una mutación en el gen ABCA 4 en cada cromosoma.

#### Coroideremia

Enfermedad recesiva ligada al X, que afecta 1 en 50.000 personas en USA, donde hay una deficiencia de la proteína-1 Rab escort (REP-1) que produce una degeneración progresiva y difusa de la coroides, EPR y los FR<sup>8</sup>. Se manifiesta con pérdida de visión nocturna que comienza en primera década de vida, con pérdida gradual de la visión periférica y progresando a la ceguera a la quinta década. Es importante identificar portadoras para consejería genética.

Hay un estudio clínico en fase I, con 6 pacientes que se administró un vector viral adenoasociado para expresar REP-1<sup>9</sup>.

## BIBLIOGRAFÍA

---

1. Yanping Yang and Christopher E. Walsh, Spliceosome-Mediated RNA Trans-Splicing, *Molecular Therapy* (2005) 12, 1006–1012
2. Vecino E, Terapia génica contra la retinosis pigmentaria, *ArchSocEspOftalmol* 2008; 83: 213-214
3. Study of UshStat in Patients With Retinitis Pigmentosa Associated With Usher Syndrome Type 1B Principal Investigator: Richard Weleber, MD Casey Eye Institute, Portland, Oregon Jose-Alain Sahel, MD, PhD Hopital Nationale des Quinze-Vingt, Paris France.
4. Daniel C. Chung, Vivian Lee and Albert M. Maguire, Recent advances in ocular gene therapy. *Current Opinion in Ophthalmology* 2009,20:377–381
5. Safety and Efficacy Study in Subjects With Leber Congenital Amaurosis. Clinical Trials Fase III. 24 pacientes. University Iowa Philadelphia Principal Investigator: Albert M Maguire, MD Children's Hospital of Philadelphia Stephen R Russell, MD University of Iowa
6. J Kong et al, Correction of the disease phenotype in the mouse model of Stargardt disease by lentiviral gene therapy. *Gene Therapy* (2008) 15, 1311–1320
7. Phase I/IIa Study of StarGen in Patients With Stargardt Macular Degeneration David Wilson, MD Oregon Health & Science University, Portland, Oregon Jose-Alain Sahel, MD. Ph.D Hopital Nationale des Quinze-Vingt, Paris France
8. Shannon E Boye et al, A Comprehensive Review of Retinal Gene Therapy, *Mol Ther* 2013 Mar, 21(3) 509-519
9. Mac Laren, R et al Retinal gene therapy in patients with choroideremia: Initial findings from a phase 1/2 clinical trial". *The Lancet* 383 (9923)

# Latof<sup>®</sup>

LATANOPROST

Efectivo control de la presión intraocular

# Latof-T<sup>®</sup>

LATANOPROST TIMOLOL

Sinergia Antiglaucomatosa



Planta Farmacéutica Saval

Tecnología de Punta

Certificada según

normas Internacionales



COMPARTINTE  
**INVIMA**

Información completa para prescribir disponible para el cuerpo médico en [www.saval.cl](http://www.saval.cl) y/o a través de su representante médico.  
Material promocional exclusivo para médicos y químicos farmacéuticos.

Unidad | **Oftalmología**

■ [www.saval.cl](http://www.saval.cl)

Fabricado y distribuido por  
Laboratorios Saval S.A.



# INMIGRACIÓN: ¿QUÉ DEBE TENER PRESENTE EL OFTALMÓLOGO?

Dr. Mauricio Aguirre B.<sup>1</sup>, Dr. Cristián Cumsille U.<sup>2</sup>, Dr. Rodrigo Lacroix U.<sup>3</sup>

## RESUMEN

*Chile ha tenido en los últimos años un aumento de la población de inmigrantes de los cuales destacan la población de raza negra. Las distintas diferencias anatómicas que existen en el ojo nos pueden orientar a ciertas patologías que son más frecuentes en las poblaciones que cohabitan en Chile. Estas patologías destacan: alta prevalencia de alta miopía en asiáticos, las cataratas corticales prevalecen en población de raza negra. Diabetes Mellitus en afroamericanos (AA), presentan un alto índice de complicaciones microvasculares de las cuales destaca la retinopatía diabética. La degeneración macular asociada a la edad presenta una prevalencia elevada en población caucásica en comparación con AA. Los asiáticos tienen significativamente mayor prevalencia de membranas epiretinales comparados con caucásicos, AA e hispanos. En relación a tumores intraoculares, el melanoma uveal es rarísimo en AA. La neuritis óptica es más prevalente en caucásicos y la retinopatía del prematuro presenta variaciones raciales independientes de la edad gestacional y peso. El glaucoma primario de ángulo abierto es más prevalente en AA y el de ángulo estrecho en asiáticos. En relación a las uveítis destaca la sarcoidosis en AA, el Bechet en asiáticos y el VKH que se presenta una alta prevalencia en Argentina y Brasil. Aunque pocas enfermedades oftalmológicas son claramente más prevalentes en distintas razas y etnias, los cambios demográficos en estos últimos años en Chile nos obligan a estar en conocimiento de ellas.*

## INTRODUCCION

Chile en los últimos 15 años ha tenido un cambio en el perfil demográfico importante. Los inmigrantes actualmente corresponden a más de 360.000 habitantes (2% aproximado de la población total en Chile) y en el 2013 se ha reportado un aumento del 24% de inmigrantes comparado con el 2012<sup>1</sup>. Del total de inmigrantes “legales” el 11,8% son menores de 14 años.

De esta población inmigrante se estima que al menos el 40% del total no se encuentra inscrito en el sistema de salud público.

Los países de Latinoamérica que ocupan los 5 primeros lugares de la inmigración en Chile, según censo 2012 corresponden a Perú (31%), Argentina (17%), Colombia (8%), Bolivia (7%) y Ecuador (5%). Colombia presenta la inmigración más importante de población

afrodescendiente/afroamericanos (AA), los cuales se concentran principalmente en el norte grande de nuestro país<sup>2</sup>.

## ALGUNAS DIFERENCIAS ANATÓMICAS

Existen diferencias anatómicas entre distintas poblaciones y algunas de estas nos pueden orientar a ciertas prevalencias de enfermedades oftalmológicas.

Órbita: En general, el grado de protrusión del globo ocular en AA tiende a estar en el límite superior de los valores normales<sup>3</sup>.

Párpados: En asiáticos el septum se fusiona con la aponeurosis del elevador a nivel del borde inferior del párpado<sup>3</sup>.

Distancia interpupilar: En AA es significativamente mayor que en caucásicos<sup>3</sup>.

Conjuntiva y Esclera: En AA se observa

1. Médico Residente Oftalmología Universidad de Chile, Hospital Barros Luco – Trudeau

2.- Médico Oftalmólogo, Depto. Córnea, Hospital San Juan de Dios.

3.- Médico Oftalmólogo, Depto. Glaucoma, Hospital San Juan de Dios.

mayor concentración de pigmentación lo cual se asocia a mayor incidencia de lesiones premalignas y malignas<sup>3</sup>.

**Córnea:** En AA es de menor grosor comparado con caucásicos (555.7 um. v/s 579 um.)<sup>3</sup>. El estudio OHTS confirma que un grosor corneal menor a 555 um. es un factor de riesgo para desarrollar glaucoma<sup>4</sup>.

**Cristalino:** En AA es 0.4mm más grueso comparado con caucásicos<sup>3</sup>.

**Nervio óptico:** Los AA pueden tener un área discal hasta un 26% más grande que en caucásicos y una relación copa/disco mayor, el 40% de la población AA tiene una relación copa/disco mayor a 0.43, sin embargo el estudio ADAGES no mostró una diferencia significativa en la comparación del anillo neuroretinal<sup>5</sup>.

**Retina:** los AA presentan mayor cantidad de melanina en coroides, pero no hay diferencias de esta en el EPR. Se ha reportado que la capa de fibras de la retina es más delgada en AA. En caucásicos resalta la mayor cantidad de lipofuscina en el EPR<sup>3</sup>.

¿QUÉ PATOLOGÍAS TENEMOS QUE TENER PRESENTE?

**ERRORES REFRACTIVOS.**

El estudio multiétnico MESA reporta que la prevalencia de errores refractivos en distintas poblaciones muestra predominancia del astigmatismo tanto en caucásicos (45,6%), en chinos (53,4%) y en AA (43,0%). Además este estudio nos otorga información valiosa a considerar en la población asiática; presenta una prevalencia importante de altos miopes (11,8%)<sup>6</sup>.

**CATARATAS.**

En población AA hay mayor incidencia y velocidad de progresión en cataratas corticales

v/s caucásicos. En estos últimos predomina la localización nuclear<sup>7</sup>.

**DIABETES MELLITUS.**

En la población AA existe una mayor prevalencia y mayores complicaciones microvasculares. En asiáticos se estima una prevalencia del 9% y, para algunos autores, esta prevalencia ha aumentado el doble en la última década debido a la occidentalización del estilo de vida<sup>8</sup>.

**RETINOPATIA DIABETICA (RD).**

Baker en el 2003 publica que en la población AA se presenta una mayor prevalencia, incidencia y complicaciones visuales asociadas a la RD. Los AA tiene el doble de riesgo de quedar ciegos por RD comparado con caucásicos. Se ha relacionado el mayor diámetro arteriolar como un factor inherente a la raza que podría explicar estas diferencias en prevalencia y complicaciones de la RD en las distintas poblaciones, sin embargo aún faltan estudios más específicos que confirmen estas observaciones<sup>9</sup>.

**DEGENERACION MACULAR ASOCIADA A LA EDAD (DMAE)**

En general, los caucásicos presentan mayor prevalencia de esta enfermedad tanto en su forma geográfica como en su forma húmeda (membrana neovascular). Moeller reporta una incidencia de DMAE (considerando ambas formas) de un 65 a 100% en caucásicos a los 90 años, v/s un 1% en la población negra a la misma edad<sup>10</sup>.

En la población asiática se ha observado similar prevalencia en sus formas leves, sin embargo presentan mayor prevalencia membranas neovasculares y vasculopatía polipoidea lo que tiene implicancias terapéuticas<sup>11</sup>.

### MEMBRANAS EPIRETINALES (MER).

El estudio MESA muestra que la población asiática tiene mayor prevalencia de MER tanto en sus formas leves, definido como maculopatía celofánica, como en sus formas más severas (fibrosis macular preretinal) comparado con caucásicos, AA e hispanos<sup>12</sup>.

### NEVUS COROIDEOS Y MELANOMA DE COROIDES.

El estudio MESA reporta una mayor prevalencia de nevus en población caucásica (110 de un total de 6176 pacientes estudiados) comparado con población china y negra<sup>13</sup>.

No se sabe la causa de esta mayor prevalencia en población caucásica, algunos autores consideran que podría existir un sesgo al momento del examen clínico atribuible a la mayor facilidad de examinar a la población caucásica, sin embargo Shields y col. concluyen que el melanoma uveal en raza negra es raro al reportar un estudio de 800 melanomas uveales confirmados por histopatología en donde solo uno correspondió a raza negra<sup>14</sup>.

### NEURITIS OPTICA (NO).

En caucásicos se presenta la mayor prevalencia, sin embargo la población AA presenta los peores resultados visuales; 90% de la población AA que presenta NO terminan con agudezas visuales igual o peor a 20/200<sup>15</sup>.

### RETINOPATIA DEL PREMATURO (ROP).

El estudio CRYO-ROP nos informa que existen variaciones raciales en la incidencia y severidad del ROP que son independiente del peso y edad gestacional, en donde la población de raza negra tienen un 65% menos riesgo de desarrollar enfermedad umbral comparado con los caucásicos, considerando a la enfermedad

umbral como el punto de evolución en el cual existe un 50% de probabilidad de ceguera por progresión del ROP<sup>16</sup>.

### GLAUCOMA

Existen numerosos estudios multiétnicos que muestran diferencias del tipo y severidad del glaucoma en distintas poblaciones.

El estudio Barbados confirma la alta prevalencia y la rápida progresión del glaucoma primario de ángulo abierto (GPAA) en los AA siendo de 6 a 8 veces más frecuentes que en caucásicos. También se ha reportado que el GPAA aparece 10 años antes en AA comparado con caucásicos<sup>5</sup>.

En relación al tratamiento debemos tener en cuenta; el Travoprost es el único análogo de prostaglandina que muestra la misma potencia hipotensora tanto en población AA como en caucásico. Los beta-bloqueadores son menos efectivos en población negra debido a su mayor unión a pigmento en el iris<sup>17</sup>.

Desde el punto de vista quirúrgico el estudio AGIS reporta una alta incidencia en falla en la trabeculectomía en población de raza negra, sugiriendo realizar, en primera instancia, una trabeculoplastia y luego una trabeculectomía<sup>17</sup>.

En asiáticos, Stein publica un estudio de más 2.0 millones de ojos en donde se observa una mayor prevalencia de glaucoma primario de ángulo cerrado y glaucoma de tensión normal (3.01% y 0.73%, respectivamente) comparado con hispanos (2.04% y 1.08%), caucásicos (1.35% y 0.34%) y negros (1.65% y 1.61%)<sup>18</sup>.

### SARCOIDOSIS

La sarcoidosis se presenta con afectación ocular en un 25 a 60%. El estudio ACCESS muestra que el riesgo de presentar sarcoidosis

en EE.UU. es de 0.85% en caucásicos v/s 2.4% en AA, además que en esta última población la sarcoidosis se presenta de forma más frecuente como enfermedad multisistémica. Tanto en población caucásica como negra, la presentación ocular mas frecuente de la sarcoidosis es como uveítis anterior, sin embargo en caucásicos se puede manifestar además en el polo posterior localización infrecuente en población negra<sup>19</sup>.

#### ENFERMEDAD DE BEÇHET Y VKH

La enfermedad de Beçhet tiene una alta prevalencia en países que históricamente formaron parte de la denominada "ruta de la seda"; Turquía, Irán, China, Japón<sup>20</sup>.

EL VKH presenta una mayor prevalencia en asiáticos, hispanos y nativos de américa, es poco frecuente en AA. Específicamente en Latinoamérica se ha reportado una prevalencia alta en Argentina (14%) y en Brasil (2,5%)<sup>21</sup>.

#### DISCUSION

Los procesos migratorios en Chile se han observado desde siempre, sin embargo en estos últimos años el crecimiento de los inmigrantes ha aumentado de forma importante siendo actualmente Chile el país en Sudamérica que más extranjeros recibe. Estos cambios demográficos no solo se manifiestan en la esfera cultural, además se traducen en nuevos perfiles epidemiológicos de enfermedades oftalmológicas, de las cuales algunas pocas son inherentes a la raza o etnicidad. Es por este motivo que el clínico debe tener presente las prevalencias de dichas enfermedades que tienen alto impacto en la salud visual de los distintos grupos de poblaciones, como por ejemplo la diabetes mellitus que en población AA presenta mayor prevalencia de complicaciones microvasculares y por lo

tanto de retinopatía diabética, o el glaucoma que tiene un comportamiento más agresivo en esta población. El conocimiento de estas diferencias permite al oftalmólogo estar alerta en la atención de sus pacientes, que cada día es más diversa, y así mismo plantear un sistema de vigilancia orientado a estos cambios demográficos.



## BIBLIOGRAFÍA

---

1. Carolina Stefoni. Perfil migratorio en Chile. <http://desarrollo.sociologia.uahurtado.cl>
2. Censo 2012. Síntesis de resultados. <http://www.censo.cl>
3. C. Richard Blake, Wico W. Lai, Deepak P. Edward. Racial and ethnic differences in ocular anatomy. *Int Ophthalmol Clin.* 2003 Fall; 43(4): 9–25.
4. Mae O. Gordon, Julia A. Beiser, James D. Brandt, Dale K. Heuer, Eve J. Higginbotham, Chris A. Johnson, Et al. The Ocular Hypertension Treatment Study: baseline factors that predict the onset of primary open-angle glaucoma. *Arch Ophthalmol.* 2002 June; 120(6): 714–830.
5. Pamela A. Sample, Christopher A. Girkin, Linda M. Zangwill, Sonia Jain, Lyne Racette, Lida M. Becerra, Et al. The African Descent and Glaucoma Evaluation Study (ADAGES): Design and Baseline Data. *Arch Ophthalmol.* 2009 September; 127(9): 1136–1145.
6. Chen-Wei pan, Barbara E.k. Klein, Mary Frances Cotch, Sandi Shrager, Ronald Klein, Aaron Folsom, Et al. Racial Variations in the Prevalence of Refractive Errors in the United States: The Multi-Ethnic Study of Atherosclerosis *Am J Ophthalmol.* 2013 June; 155(6): 1129–1138.
7. Philip Storey, Beatriz Munoz, David Friedman, Sheila West. Racial differences in lens opacity incidence and progression: the Salisbury Eye Evaluation (SEE) study. *Invest Ophthalmol Vis Sci.* 2013 April 26; 54(4): 3010–3018.
8. Brian L. Lee. Racial Differences in Diabetes Mellitus. *Int Ophthalmol Clin.* 2003; 43(4): 39–46.
9. Richard S. Baker. Diabetic retinopathy in African Americans: vision impairment, prevalence, incidence, and risk factors. *Int Ophthalmol Clin.* 2003; 43(4): 105–122.
10. Suzen M. Moeller, Julie A. Mares. Ethnic differences in diet and age-related maculopathies. *Int Ophthalmol Clin.* 2003 Fall; 43(4): 47–59. Vanderbeek BL1, Zacks DN, Talwar N, Nan B, Musch DC, Stein JD.
11. Racial differences in age-related macular degeneration rates in the United States: a longitudinal analysis of a managed care network. *Am J Ophthalmol.* 2011 Aug;152(2):273-282.
12. Ching Hui Ng, Ning Cheung, Jie Jin Wang, Amirul FM Islam, Ryo Kawasaki, Stacy M Meuer, Et al. Prevalence and Risk Factors for Epiretinal Membranes in a Multi-Ethnic United States Population. *Ophthalmology.* 2011 April.
13. Max B. Greenstein, Chelsea E. Myers, Stacy M. Meuer, Barbara E. K. Klein, Mary Frances Cotch, Tien Y. Wong, Et al. Prevalence and Characteristics of Choroidal Nevi: the Multi-Ethnic Study of Atherosclerosis. *Ophthalmology.* Dec 2011; 118(12): 2468–2473.
14. Parul Singh and Abhishek Singh. Choroidal melanoma. *Oman J Ophthalmol.* 2012 Jan-Apr; 5(1): 3–9.
15. Tamhankar M1, Volpe NJ. Ethnic issues in neuroophthalmology. *Int Ophthalmol Clin.* 2003;43(4):61-77.
16. Yang MB. Ethnic variation in the incidence and severity of retinopathy of prematurity: possible explanations, including racial differences in illness severity. *Int Ophthalmol Clin.* 2003; 43(4):91-103.
17. Kosoko-Lasaki O1, Olivier MM. African American health disparities: glaucoma as a case study. *Int Ophthalmol Clin.* 2003; 43(4):123-31.
18. Stein JD1, Kim DS, Niziol LM, Talwar N, Nan B, Musch DC, Richards JE. Asian Americans and other racial groups, and among various Asian ethnic groups. *Ophthalmology.* 2011 Jun;118(6):1031-7
19. A Rothova. Perspective Ocular involvement in sarcoidosis. *Br J Ophthalmol* 2000;84:110-116
20. Davatchi, F. Behcet's disease: global perspective. *Indian Journal of Rheumatology*, Volume 2, Issue 2, 65 – 71
21. Couto C, Merlo JL. Epidemiological study on patients with uveitis in Buenos Aires, Argentina. *Recent advances in uveitis.* Dernouchamps JP, Verougstaete C, Caspers-velu L, Tassignon MJ, eds. Amsterdam:Kugler Publications,1993;171-174

# MATUCANA ESQUINA HUÉRFANOS

La esquina del clínico

A veces lo que parece haber andado bien...

Staff: Doctor qué le pasa, porque esa cara de funeral

Becado: Hace dos semanas operé una catarata que es la que mejor me ha quedado, era una sub capsular posterior no muy densa en un ojo por lo demás totalmente sano, me demoré casi nada y no tuve dificultad alguna, en el post operatorio el ojo era blanco y casi sin Tyndall al día siguiente, sin embargo hoy dos semanas después al controlarlo su visión es mala, de 0.4 y con dificultad, el examen es por lo demás normal, lo dilaté y nada, el paciente está tranquilo pero yo no.

Staff: El paciente tenía alguna enfermedad concomitante, era diabético?, qué edad tiene?

Becado: No nada, es totalmente sano y de 68 años, el otro ojo que no se ha operado, también tiene una catarata y logra una visión de 0.4 parcial.

Staff: Mire, lo más probable es que este paciente, luego de una cirugía no complicada y con una visión que resulta en una sorpresa lo que tenga sea un edema macular cistoide (EMC)

Becado: Pero el examen de fondo de ojos es totalmente normal

Staff: Si pero puede igual estar presente. El EMC es una de las causas más importantes de sorpresas, en cuanto a mala visión post operatoria en cirugía de catarata impecable, llegando a representar según algunas estadísticas entre el 1 y el 3.5 % de pacientes operados que no logra una visión normal, considerando que solo un 0.1 a 0.28 % de los operados puede tener fragmentos cristalinos al vítreo y que un 1.5 a 3.5 % puede tener una ruptura de capsular posterior, estamos hablando de un porcentaje no despreciable, además si un paciente operado tiene una ruptura capsular o fragmentos al vítreo uno espera tener complicaciones, mala visión e incluso esta puede ser por un edema macular cistoide.

Becado: Pero hay factores de riesgo que permitan tener más cuidado en uno que en otro paciente.

Staff: Bien es verdad que existen pacientes con más riesgo sin embargo esta complicación se puede dar en cualquier operado. El principal factor de riesgo es el antecedente de EMC en el ojo contra lateral, hasta un 50 % lo presenta en la cirugía del segundo ojo, cirugía

con mayor compromiso inflamatorio (trauma iridiano, liberación de sinequias, ruptura capsular, vitrectomía anterior, etc), portador de Diabetes, uveítis, oclusiones venosas previas, membrana epiretinal, cataratas muy densas con elevado tiempo operatorio y de faco, pacientes jóvenes, ojos de iris oscuro, pacientes con uso de medicación para adenoma prostático (por síndrome de iris “floppy” intraoperatorio IFIS), portadores de glaucoma con o sin tratamiento con prostaglandínicos, artritis reumatoide, entre otros...

Becado: Nada de eso tenía mi paciente

Staff: si tu caso es de los primeros todo bien pero ve mal

Becado: entonces me queda tratarlo

Staff: si es verdad te queda tratarlo, sin embargo es mejor evitar su aparición o disminuir su frecuencia ya que aún tratados estos pacientes quedan con un déficit visual y de hecho si se operan de ambos ojos y en uno presentan este problema los pacientes siempre dicen ver mal con el que tenía EMC aun su visión sea 1.0, esto se puede deber a presencia de metamorfosis o alteraciones de la sensibilidad al contraste en el ojo afectado.

Becado: Entonces hago profilaxis en todo paciente?

Staff: Mira en un 6 % el EMC es clínico y en un 9 a 19 %, aún sin síntomas uno puede descubrirlo en una Angio o en OCT, por tanto cuáles de ellos son los que van a dar cuenta del aproximadamente 3 % con dificultad visual persistente... De allí que tratar de dar profilaxis con AINes a todos es muy importante, que haría yo si yo me fuera a operar... Usaría y Ud..

Becado: De acuerdo a lo conversado también.

Dos semanas después....

Becado: Doctor se acuerda del paciente que le conté de mi catarata estrella, sin complicación alguna, efectivamente en la angio tenía un EMC, lo tengo con tratamiento y no dudo que en el segundo ojo hay que dejarle profilaxis

Staff: Una buena decisión y creo prudente tomarla como una rutina

Dr. Javier Corvalán R.







# TIOF<sup>®</sup> PLUS

TIMOLOL-DORZOLAMIDA / SAVAL

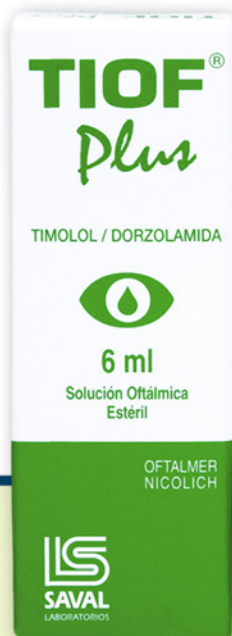## ▶ PROTECCIÓN COMBINADA EN LA TERAPIA DEL GLAUCOMA

Planta Farmacéutica Saval

Tecnología de Punta  
Certificada según  
normas Internacionales



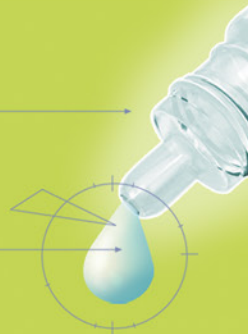GARANTÍA  
**INVIMA**



TIOF<sup>®</sup> PLUS



**Dosificador Drop Control**  
Evita pérdida de gotas  
Garantiza dosis uniformes



Información completa para prescribir disponible para el cuerpo médico en [www.saval.cl](http://www.saval.cl) y/o a través de su representante médico.  
Material promocional exclusivo para médicos y químicos farmacéuticos.

Unidad | **Oftalmología**

■ [www.saval.cl](http://www.saval.cl)

Fabricado y distribuido por  
Laboratorios Saval S.A.



# OFTOL<sup>®</sup> Plus

LOTEPREDNOL / TOBRAMICINA

La combinación que da **confianza**



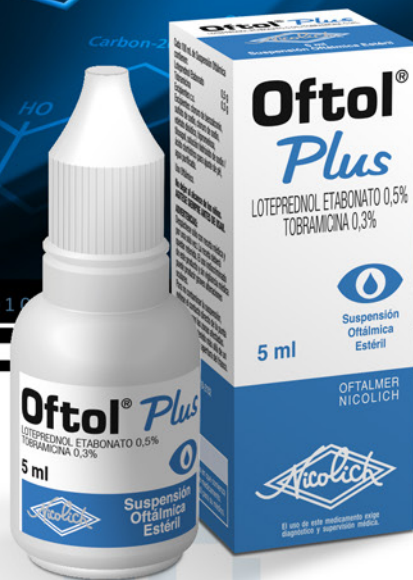Planta Farmacéutica Saval

Tecnología de Punta

Certificada según  
normas Internacionales



GARANTÍA  
**INVIMA**



Información completa para prescribir disponible para el cuerpo médico en [www.saval.cl](http://www.saval.cl) y/o a través de su representante médico.  
Material promocional exclusivo para médicos y químicos farmacéuticos.

Unidad | **Oftalmología**

■ [www.saval.cl](http://www.saval.cl)

Fabricado y distribuido por  
Laboratorios Saval S.A.



X6814